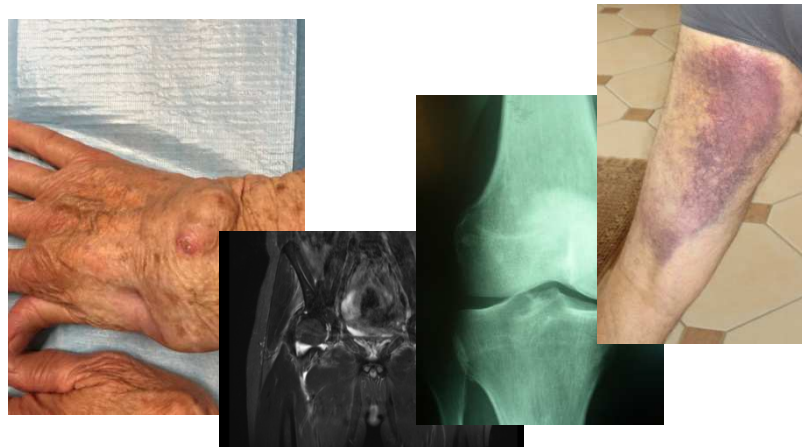

SRO de Saint Brieuc

Septembre 2021

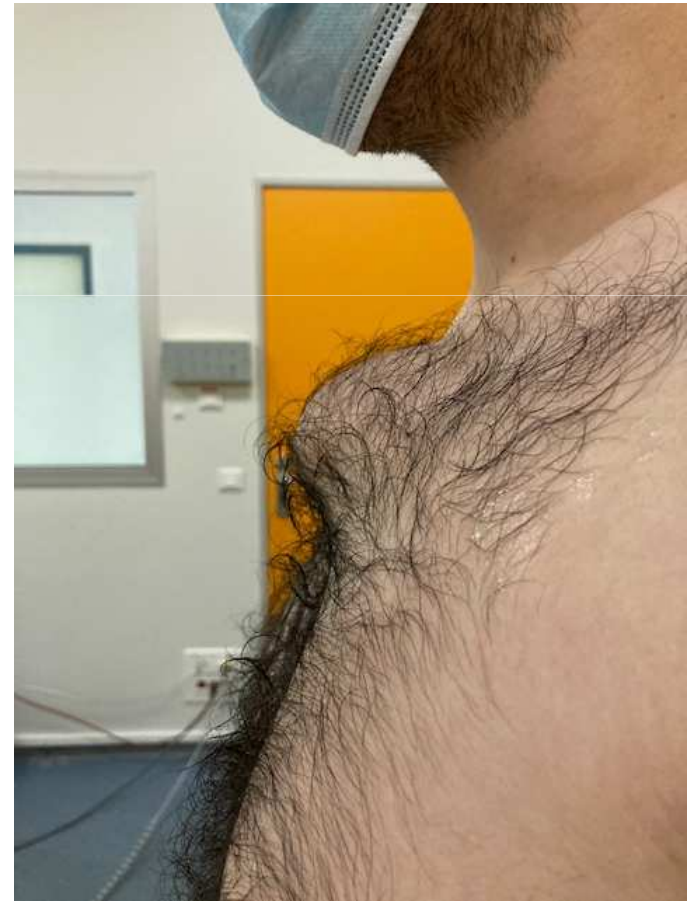
Le Quizz



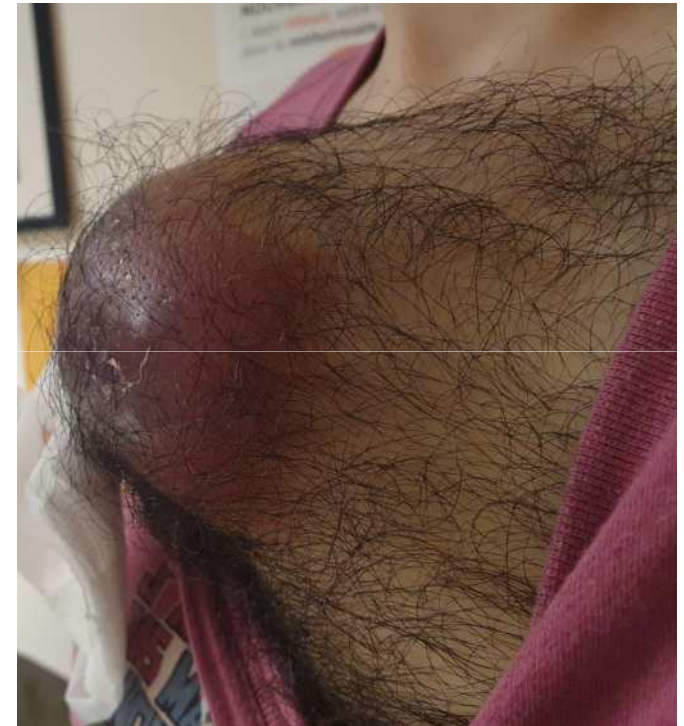
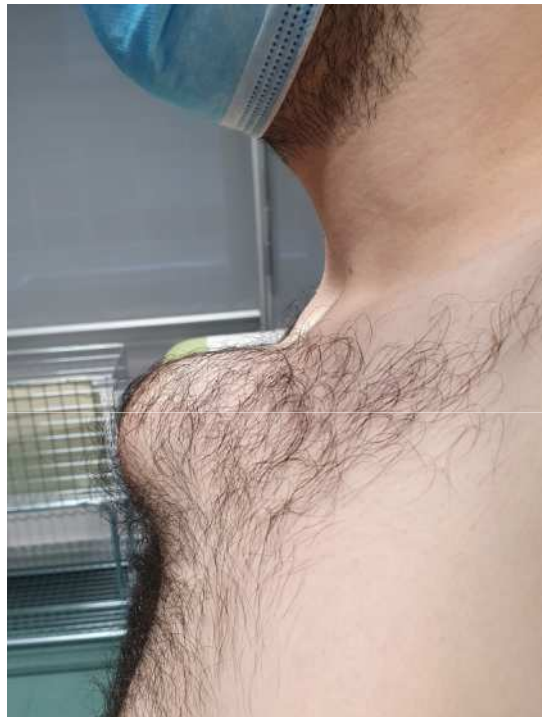
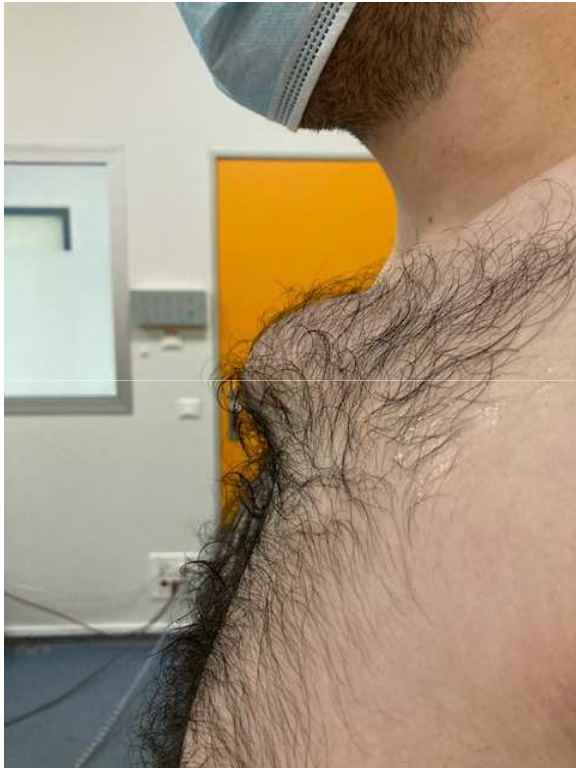Thierry Marhadour, Baptiste Quere, Sandrine Jousse-Joulin, Alain Saraux

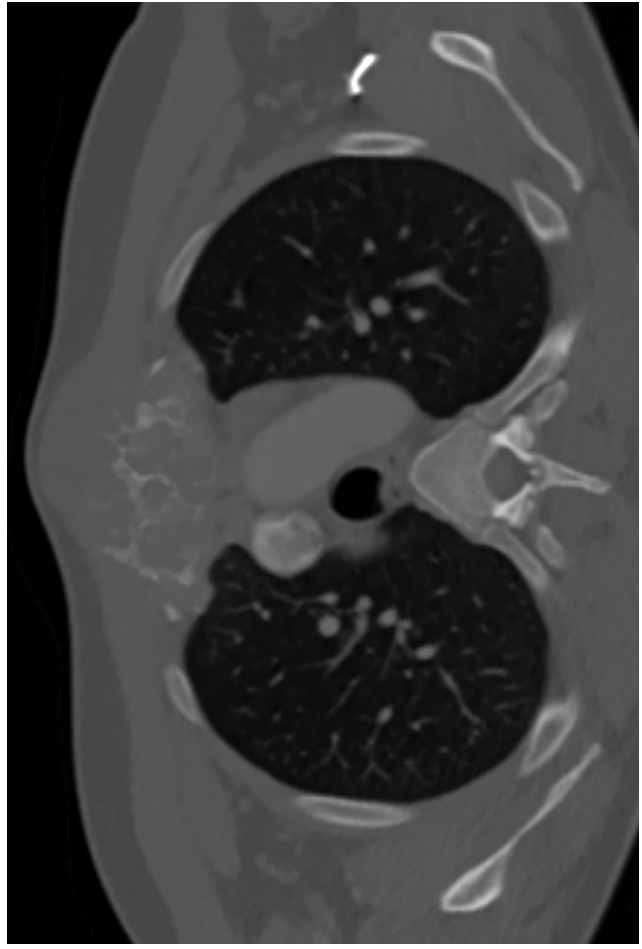
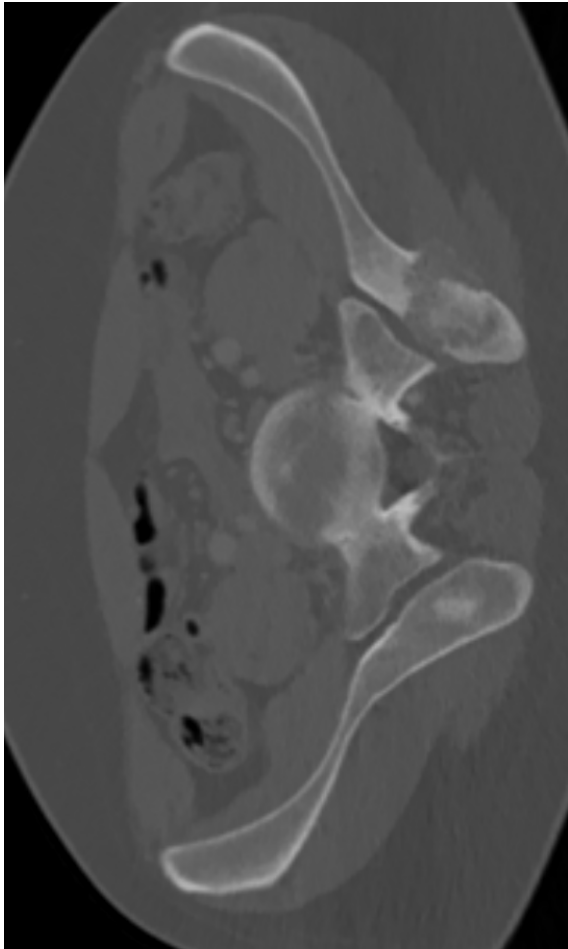
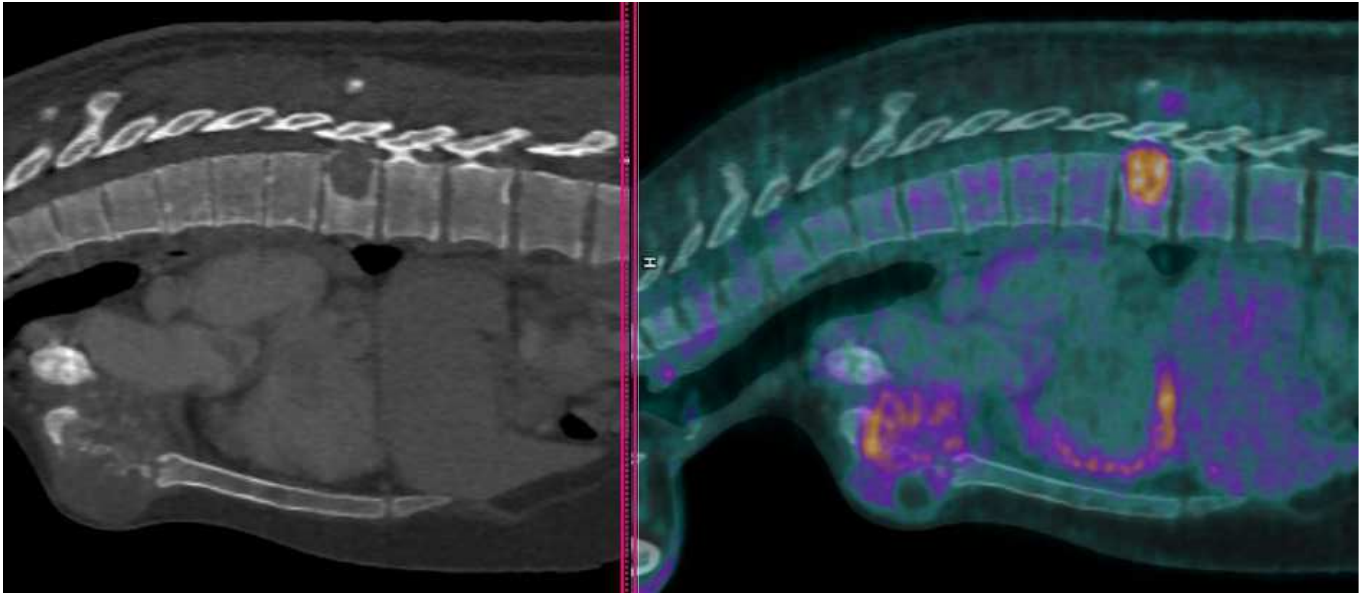
Cas clinique 1

- Homme 30 ans
- Douleur sternale en avril



Evolution clinique rapide : Juin / Juillet

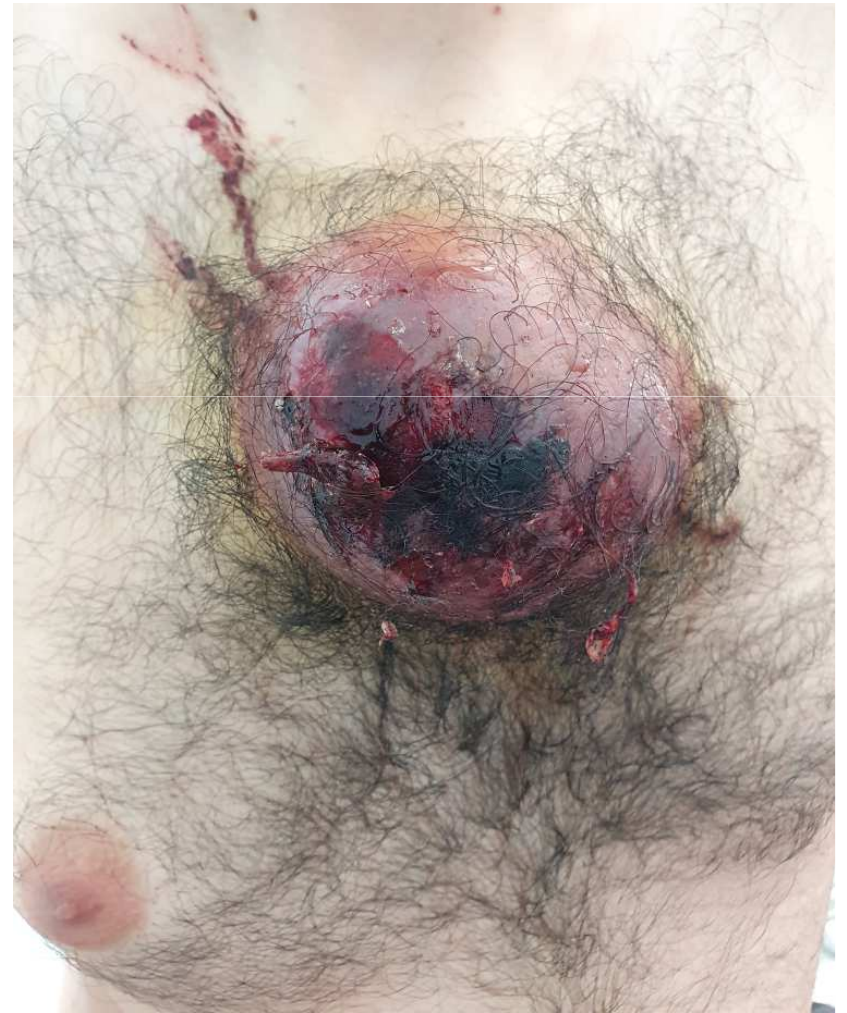
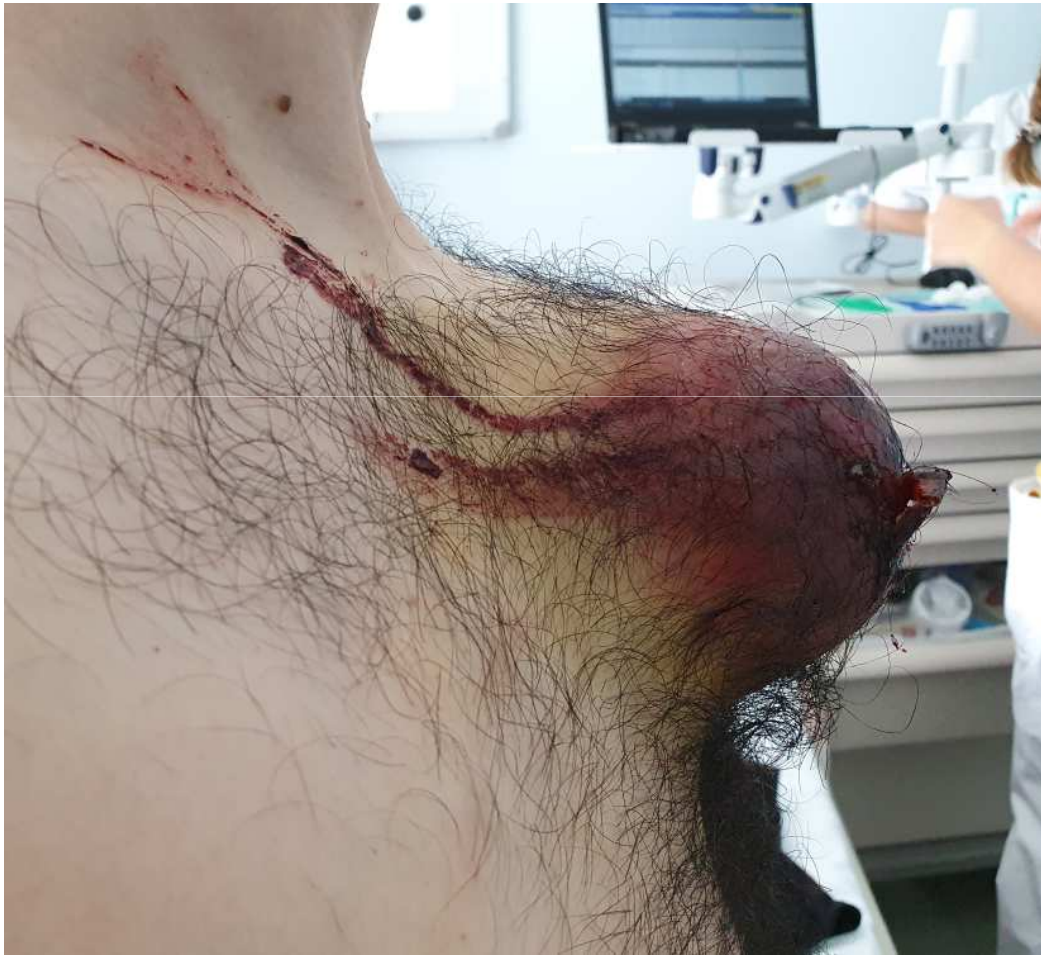



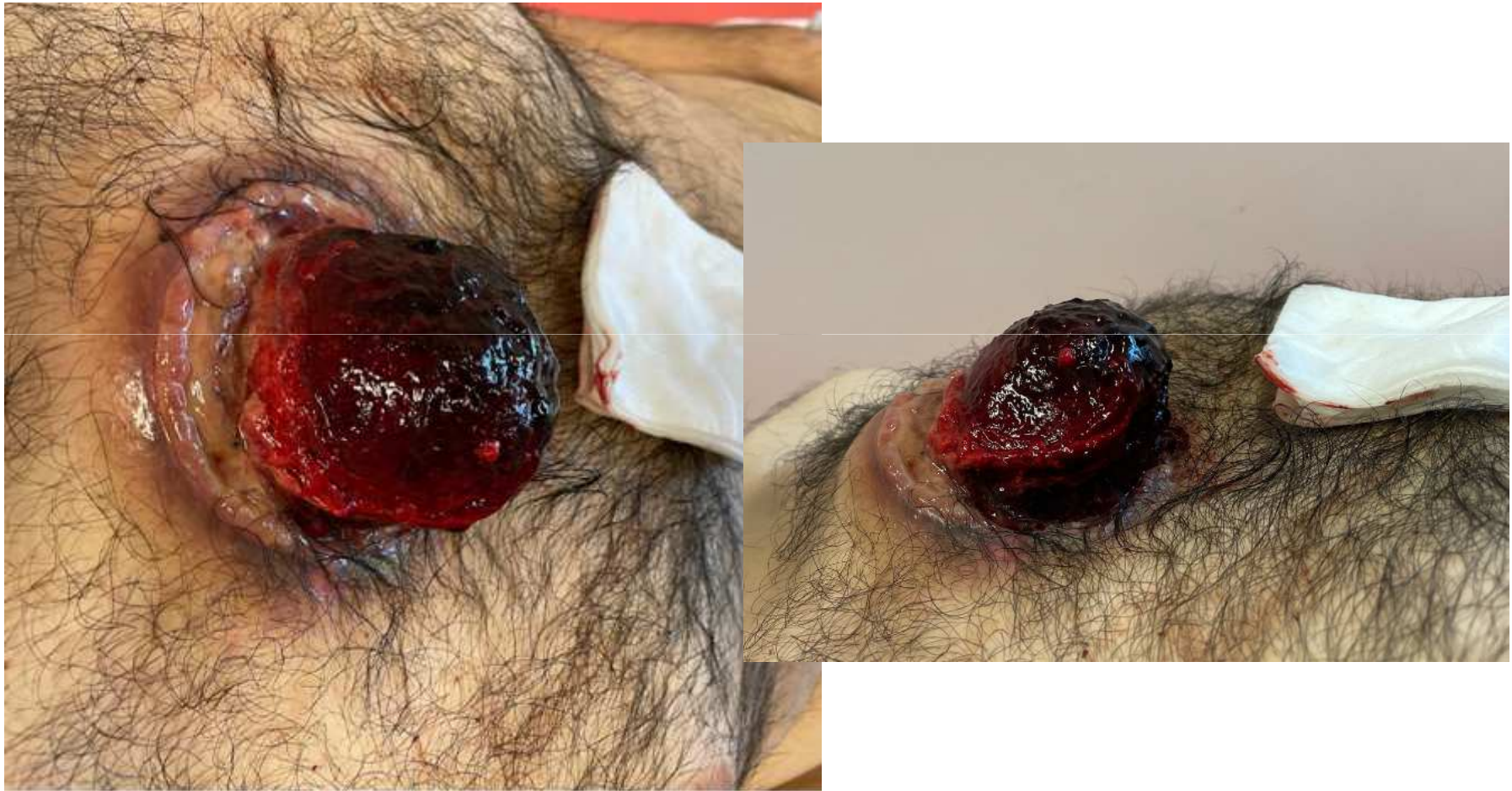Cas clinique 1

- Métastase de cancer du poumon
- Angiomatose bacillaire
- Angiome
- Maladie de Gorham-Stout
- Lymphome

Juillet 2021 : initiation inhibiteur mTor (Everolimus)

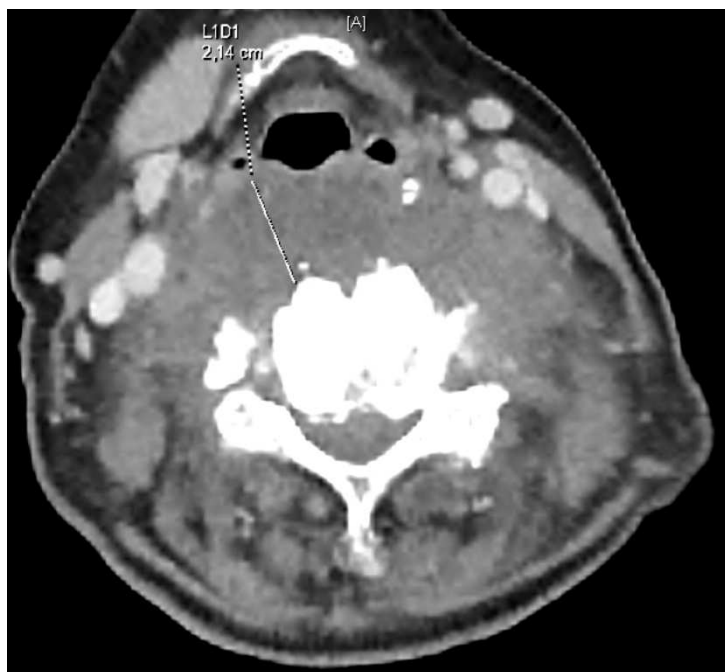


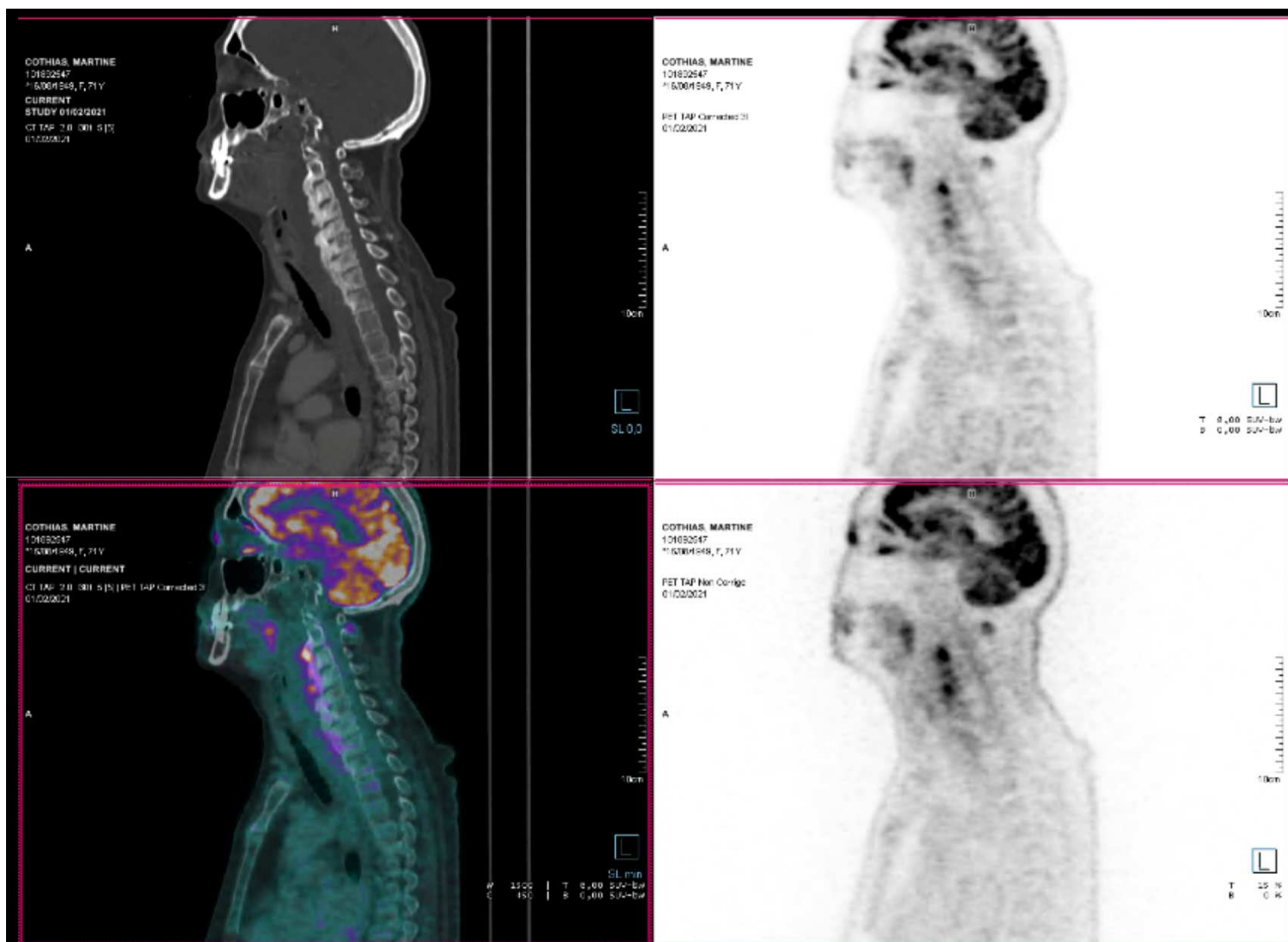
Août 2021 : après 1 mois de
traitement

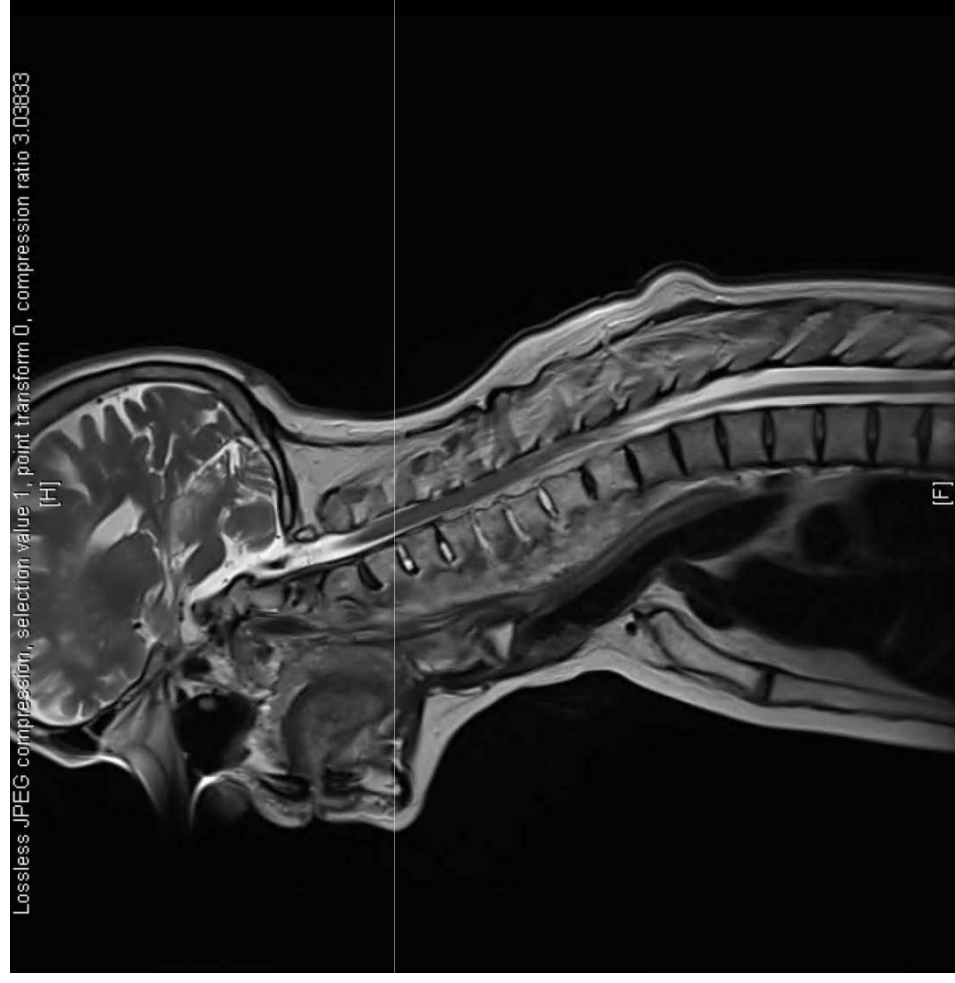


Cas clinique 2

- Femme 60 ans fumeuse
- Douleur inflammatoire cervicale
- Sa sœur est HLA B27
- IRM sacroiliaque normale





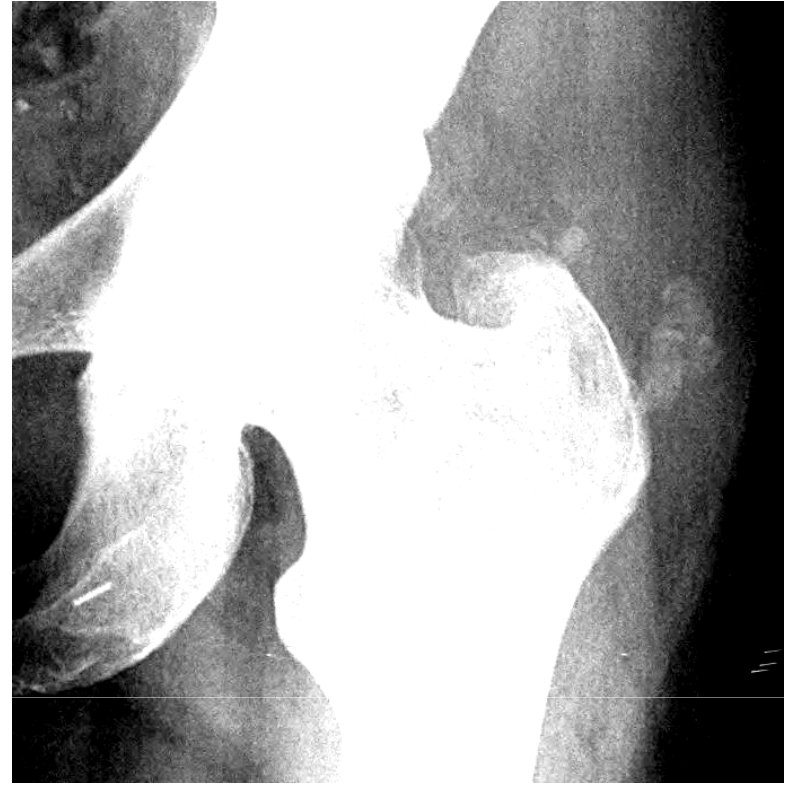
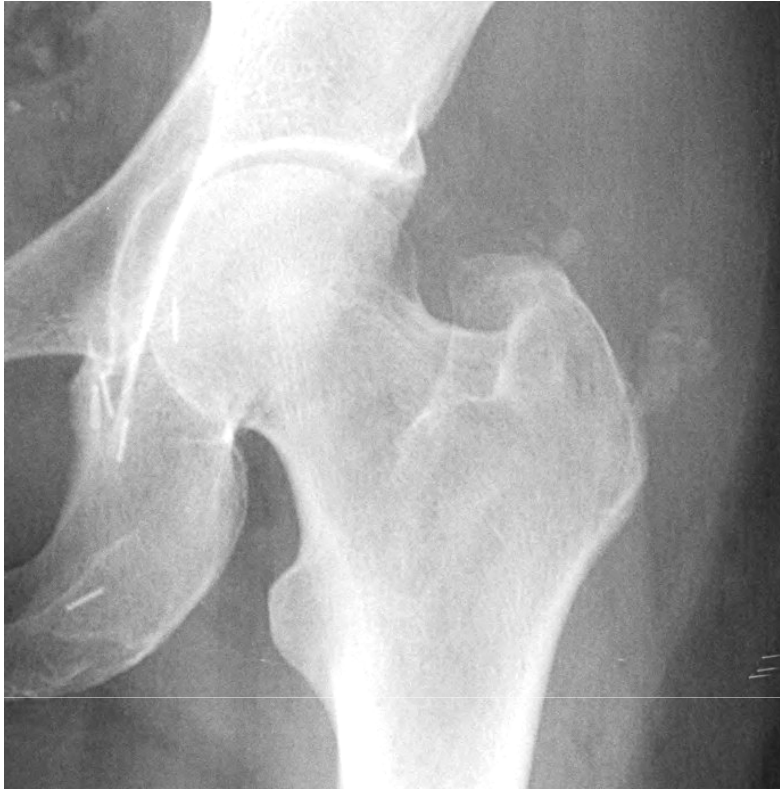
Cas clinique 2

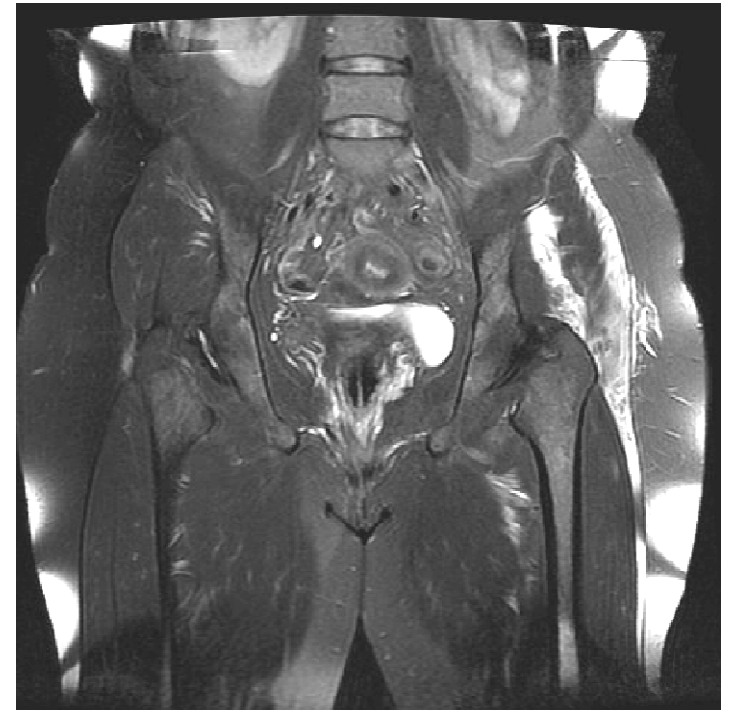
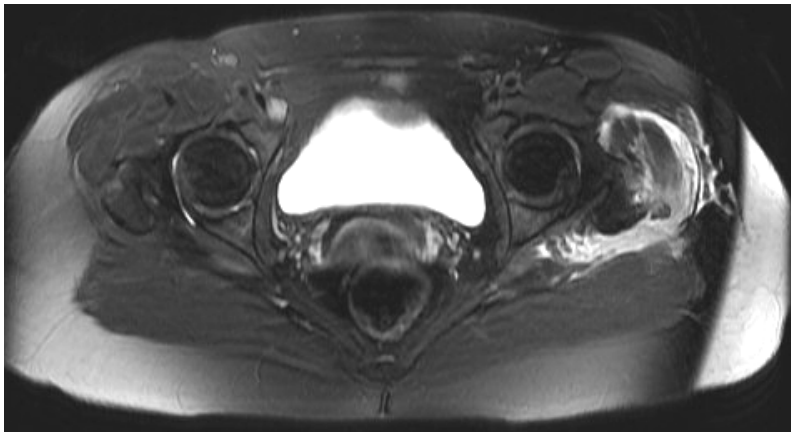
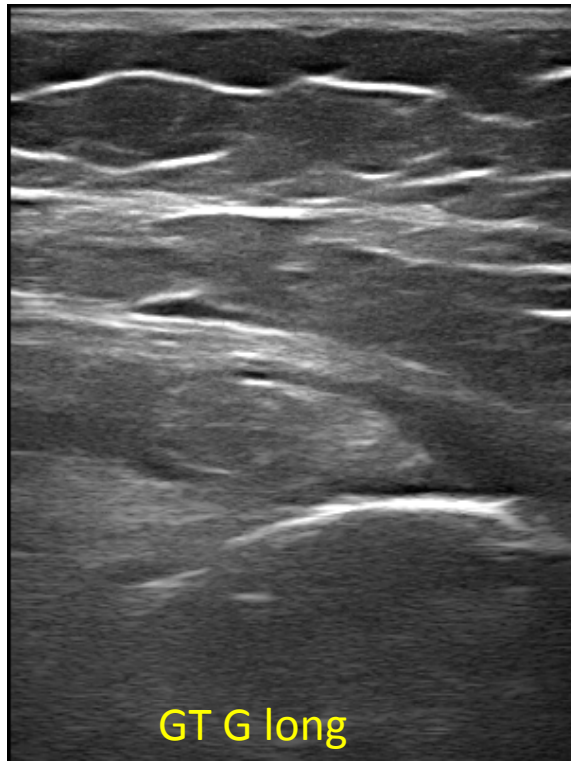
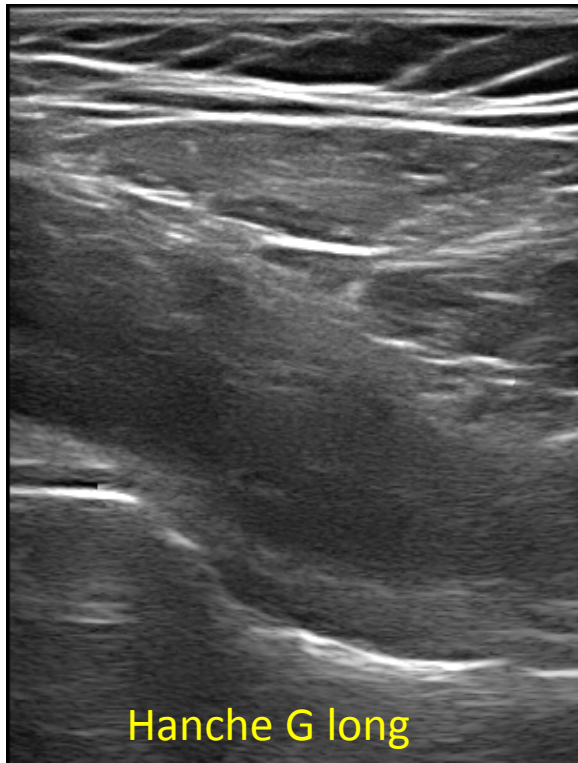
1. Tuberculose
2. Spondyloarthrite
3. Maladie de Forestier
4. Lymphome
5. Métastase osseuse

Cas clinique 3

- Femme de 50 ans
- Aucun ATCD
- Douleur hanche G depuis 1 mois
- Exacerbation brutale hyperalgique
- Impotence fonctionnelle complète



Quel est votre diagnostic ?

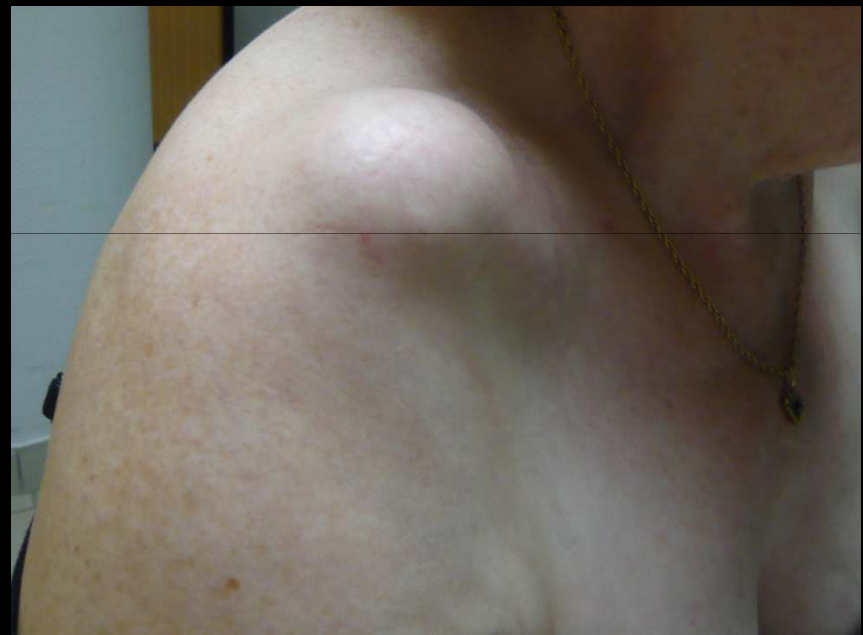
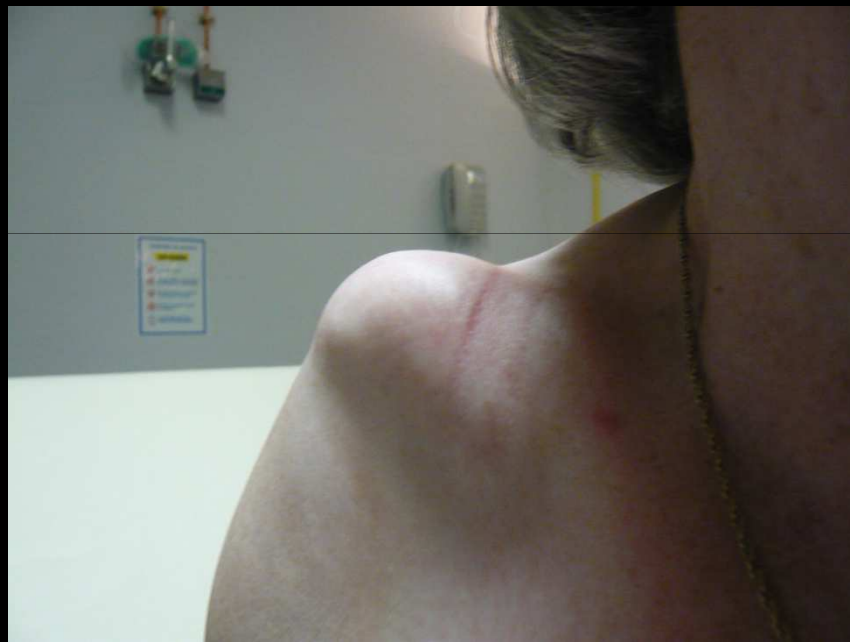
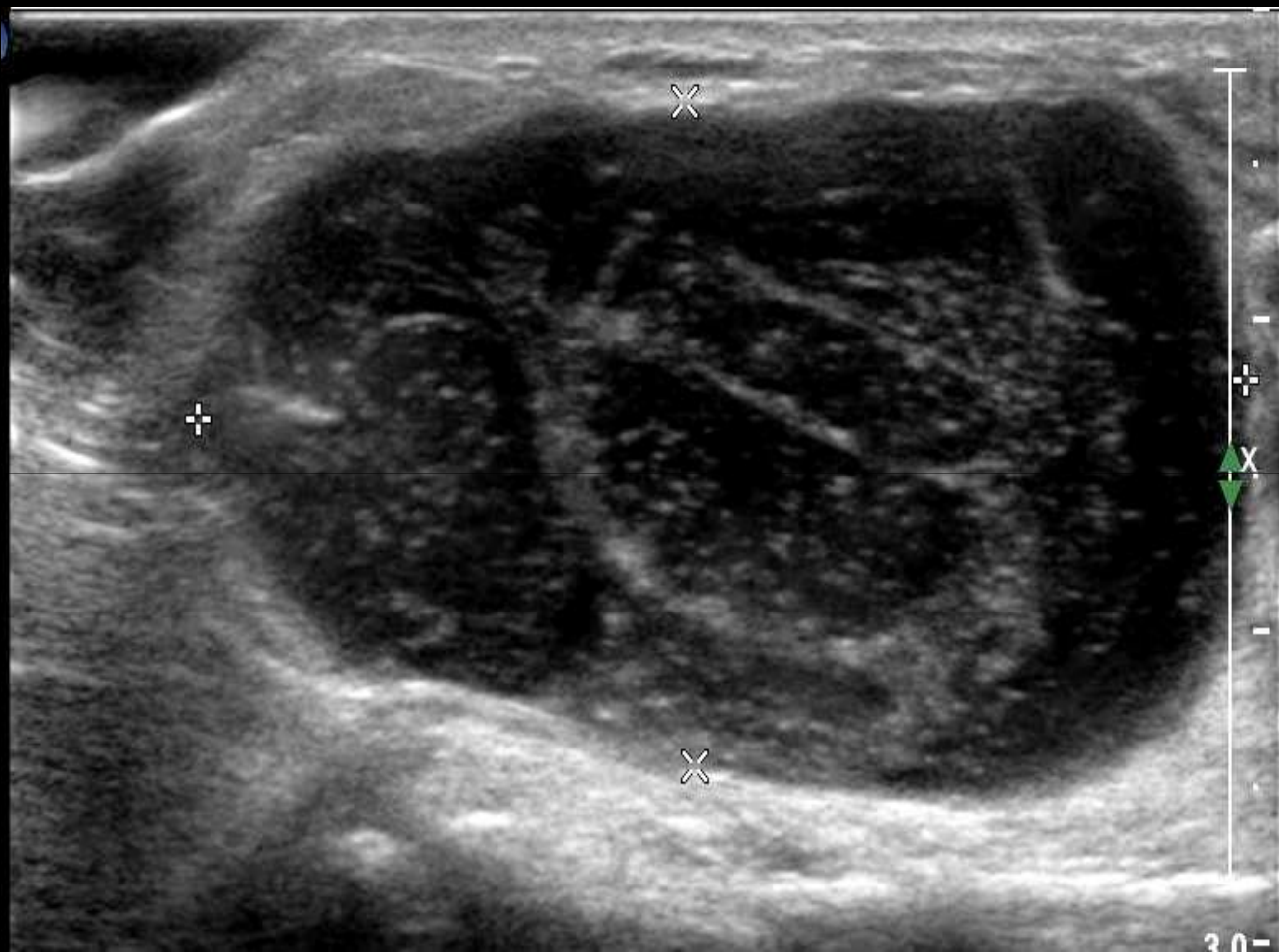Cas clinique 3

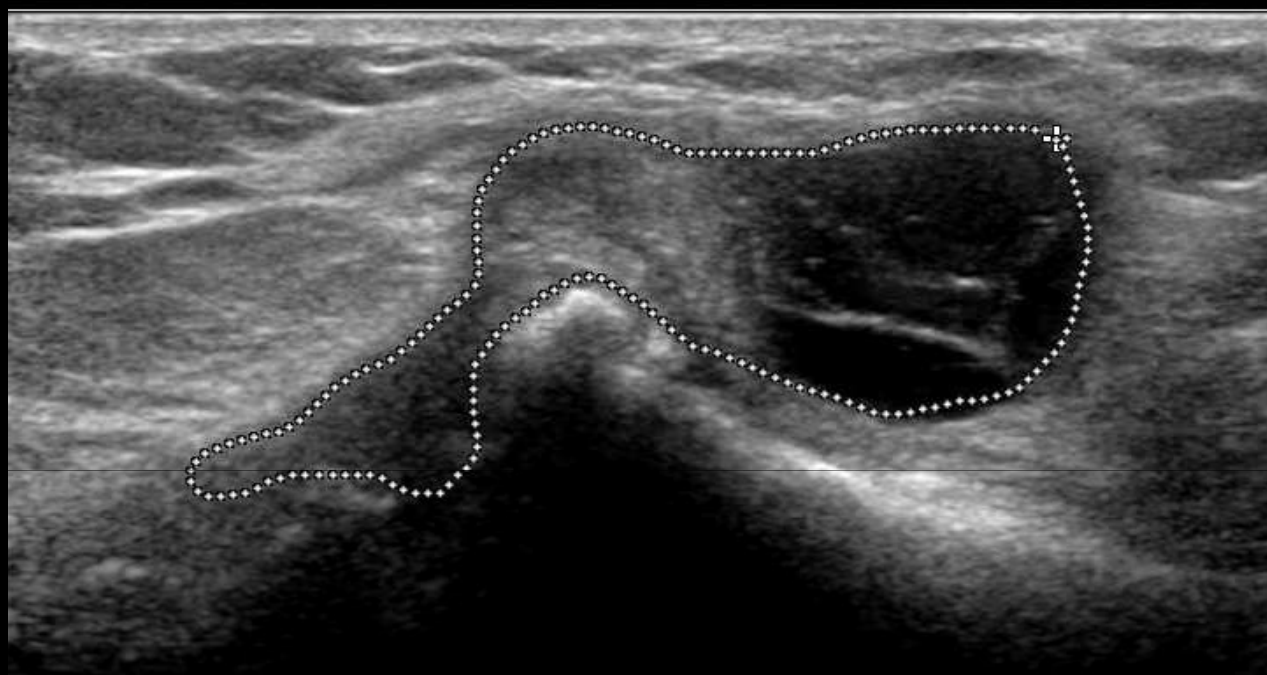- Fracture de métastase osseuse
- Bursite tuberculeuse
- Arrachement trochantérien
- Rhumatisme à hydroxyapatite
- Myosite localisée

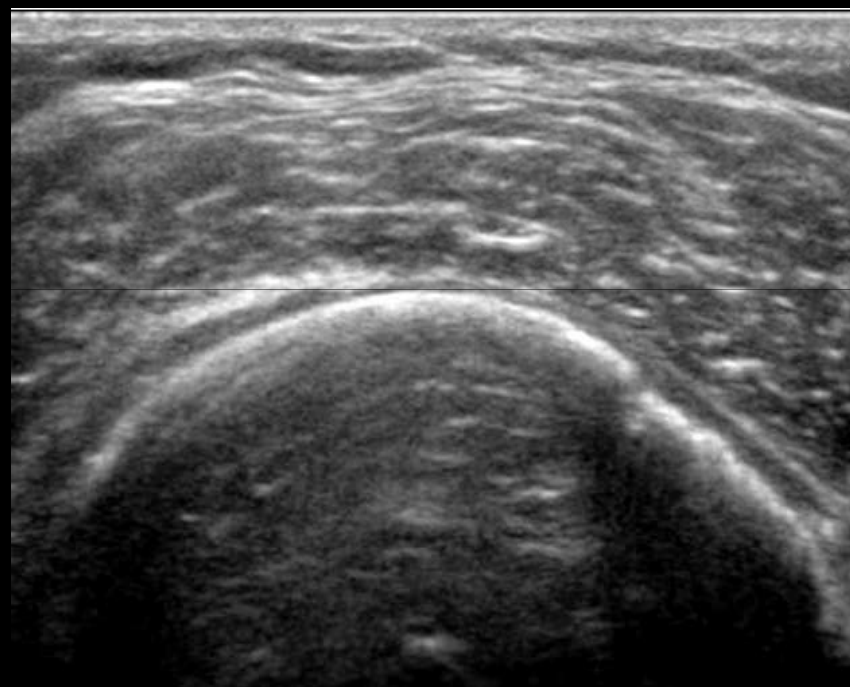
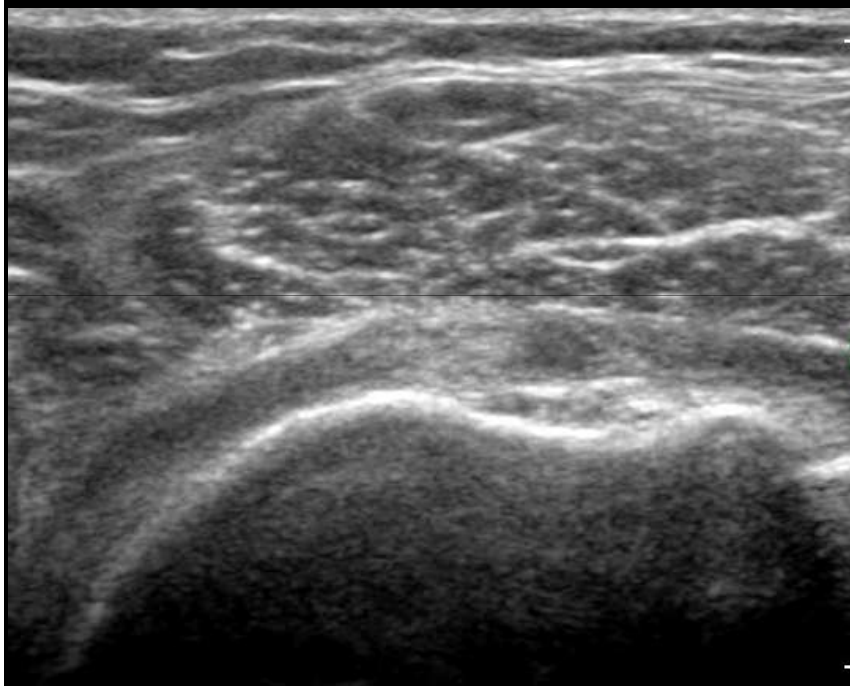
CAS CLINIQUE 4

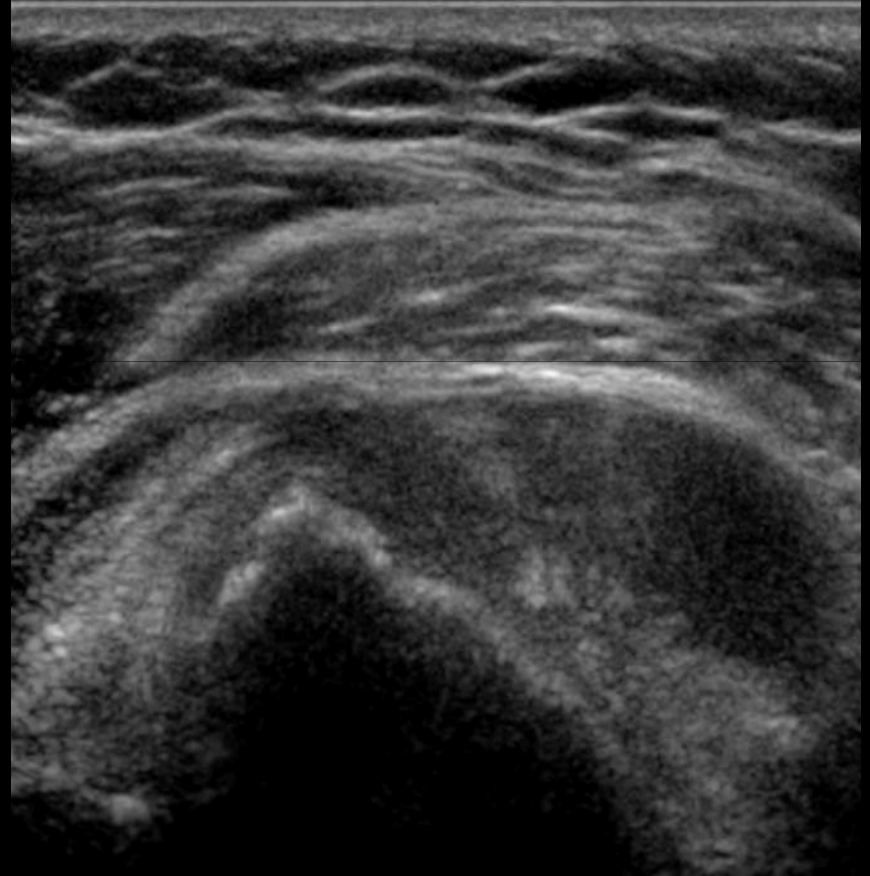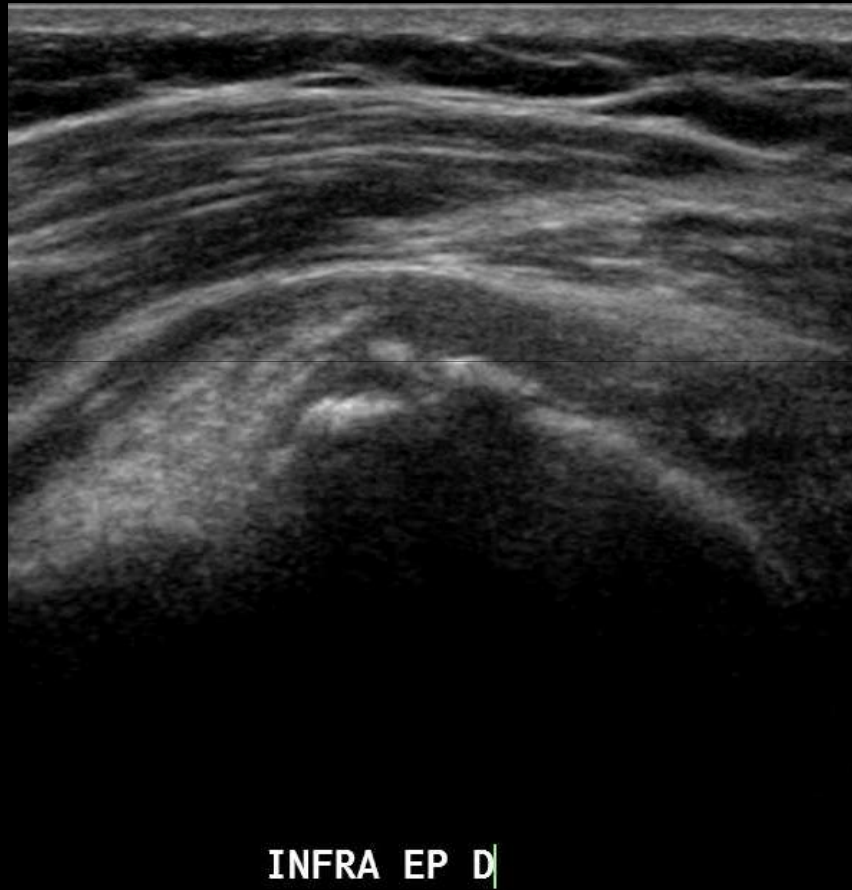
- Femme 75 ans, PR
- Apparition d'une tuméfaction de l'épaule droite évoluant depuis 2 mois
- Tuméfaction
 - importante
 - ferme
 - adhérente aux plans profonds
 - de consistance lipomateuse
- Associée à des douleurs mécaniques de l'épaule

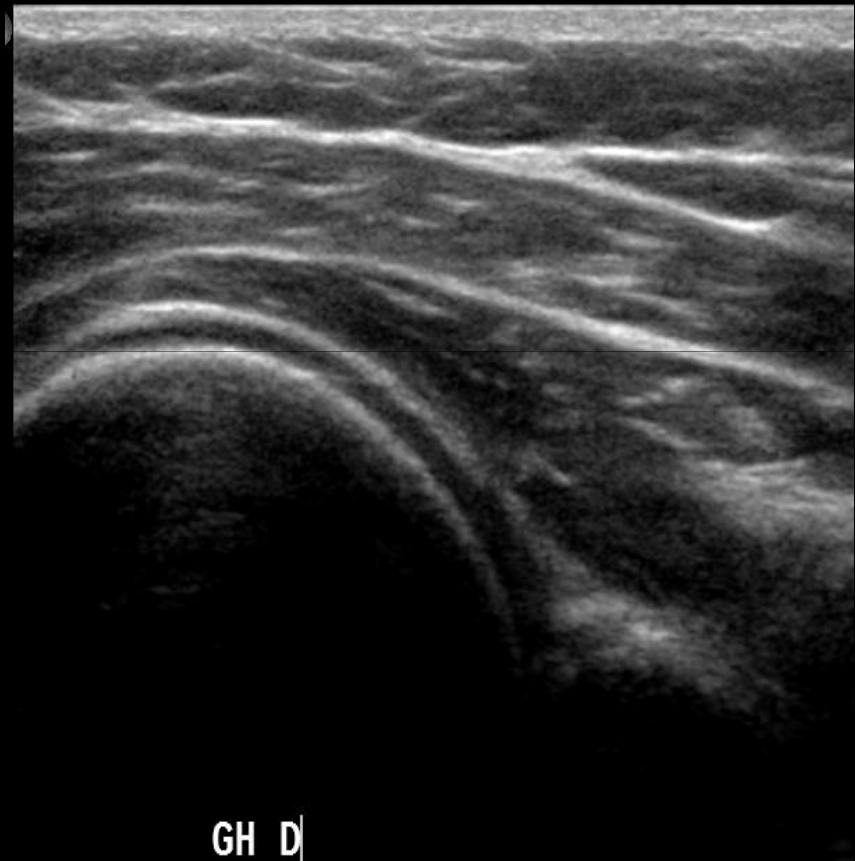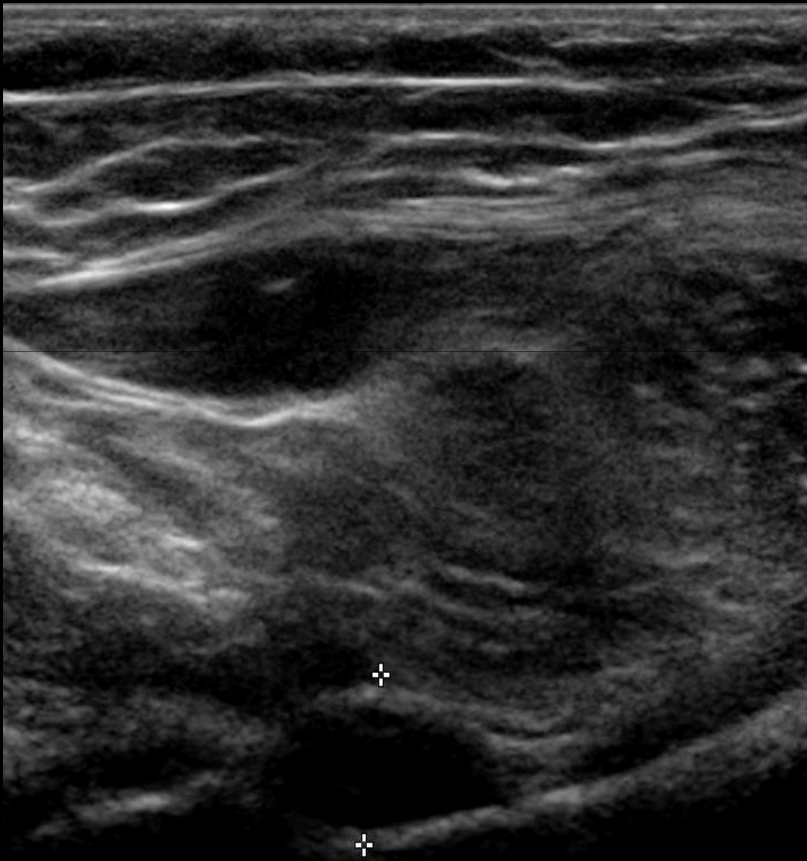












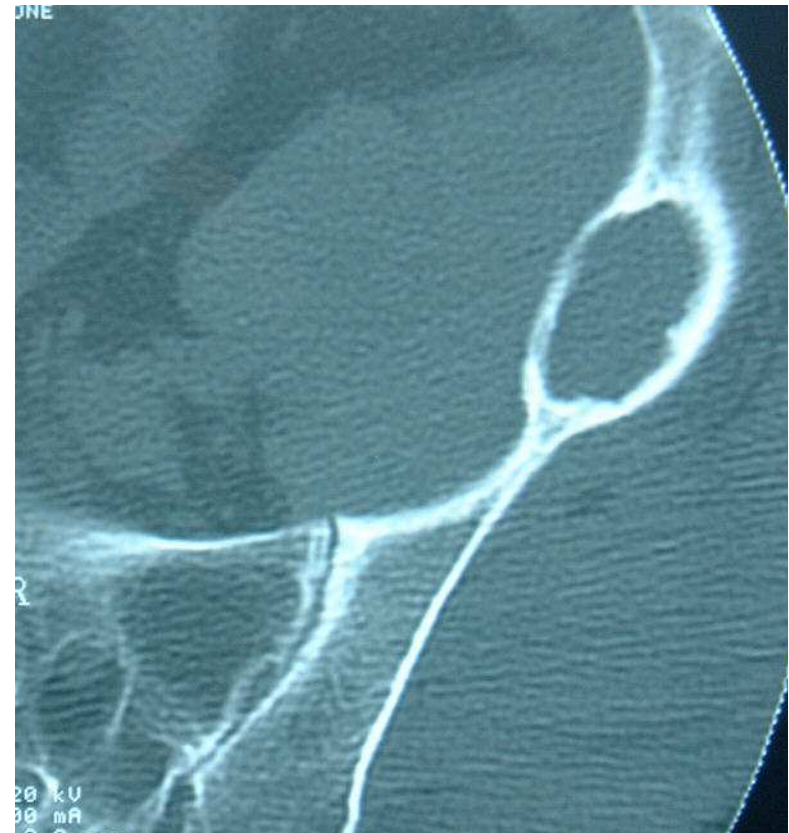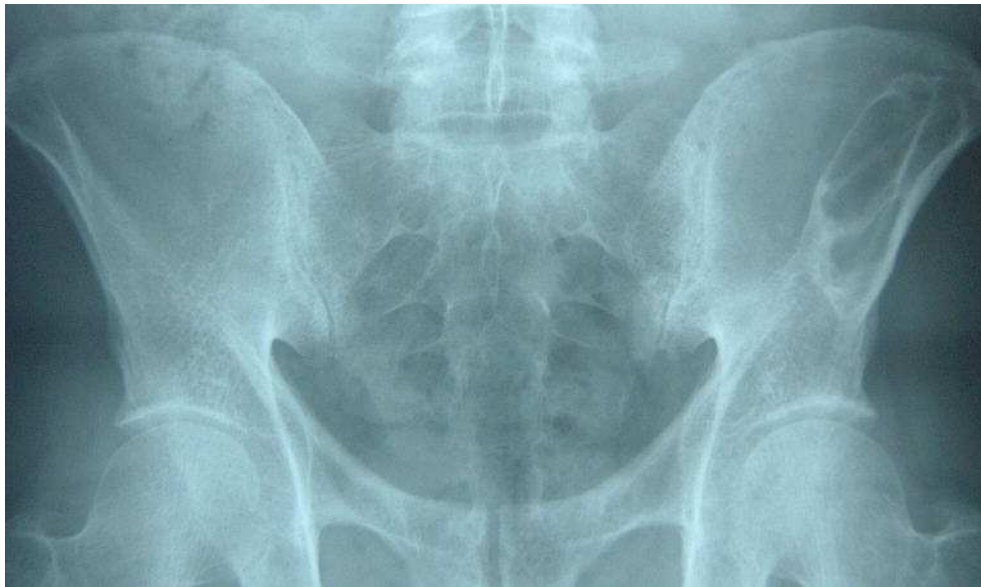Articulation gléno-humérale

CAS CLINIQUE 4

1. Rupture complète de la coiffe des rotateurs avec kyste de l'acromio-claviculaire
2. Lipome sous-cutané
3. Rupture de coiffe avec calcification en délitement
4. Rupture de coiffe avec épanchement intra-articulaire
5. Goutte acromio-claviculaire

Cas clinique 5

Homme de 60 ans
Tuméfaction indolore depuis quelques
mois

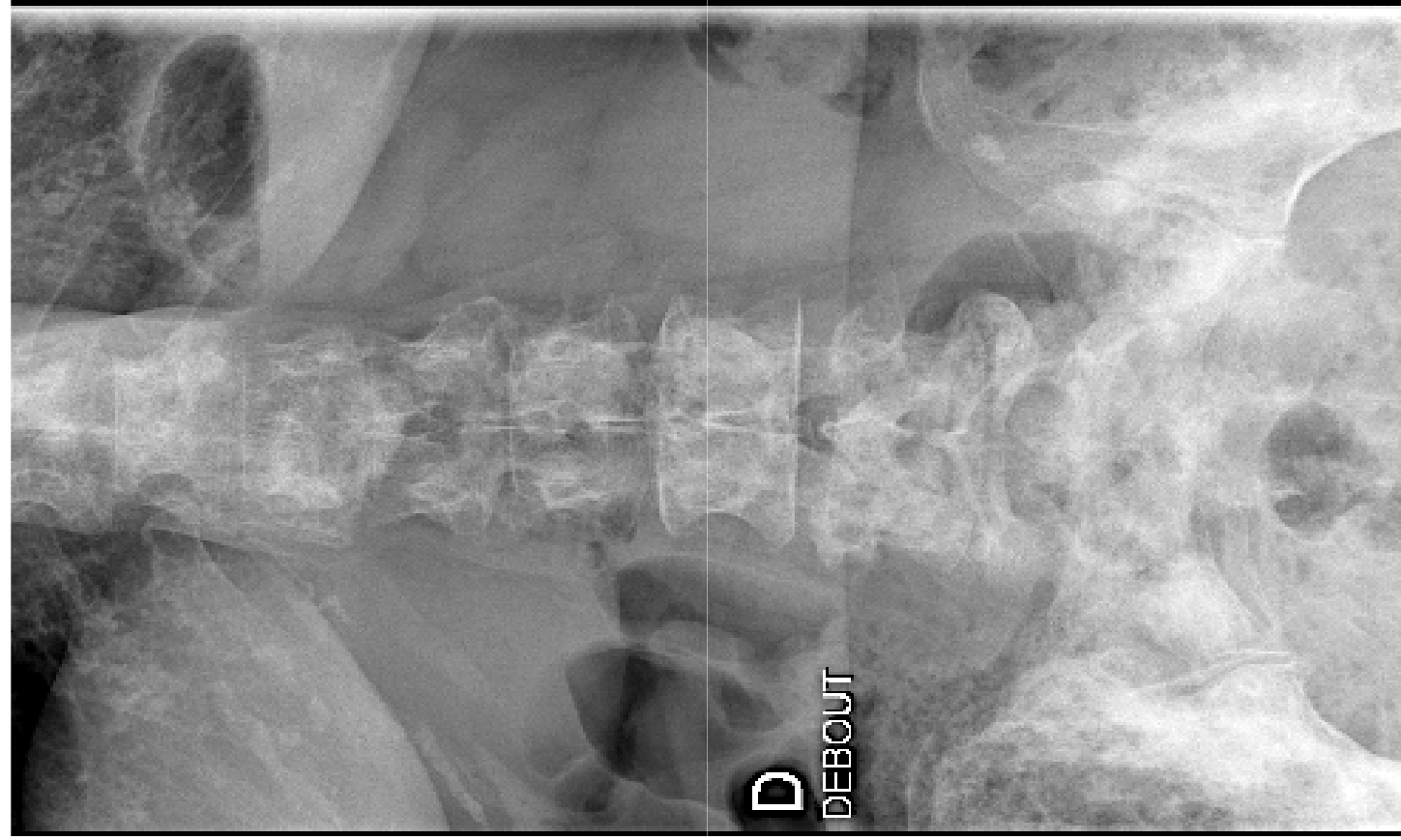
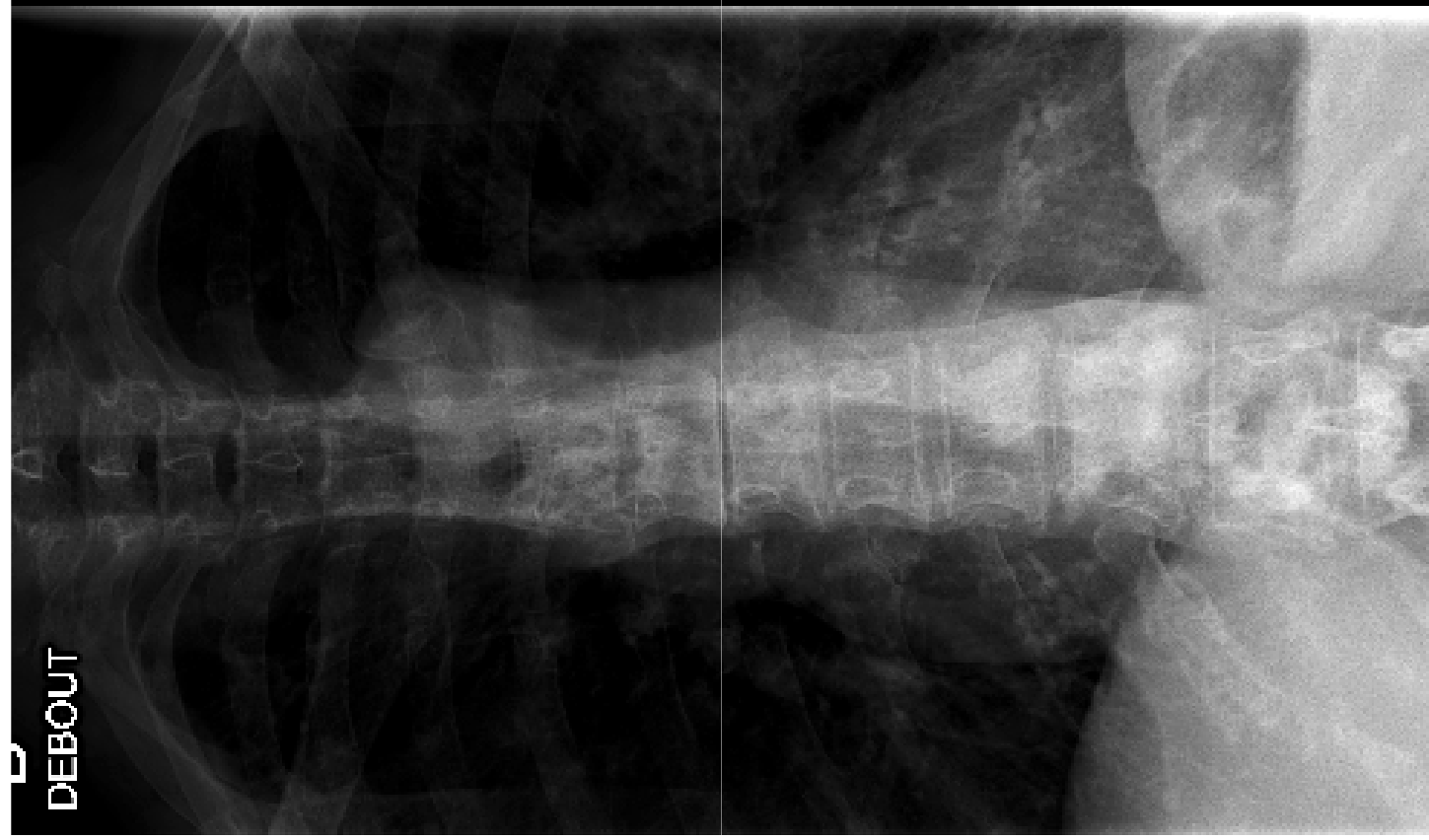


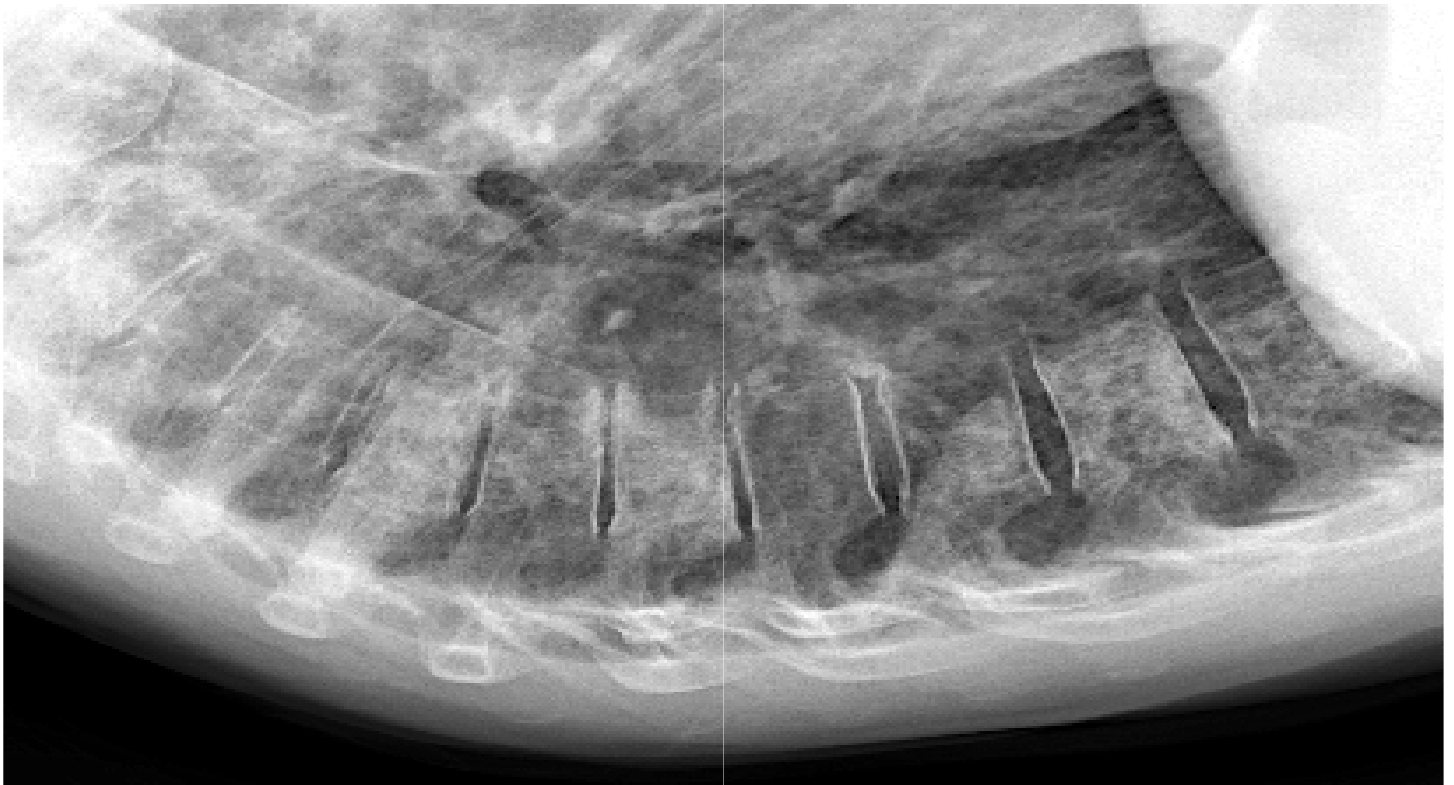
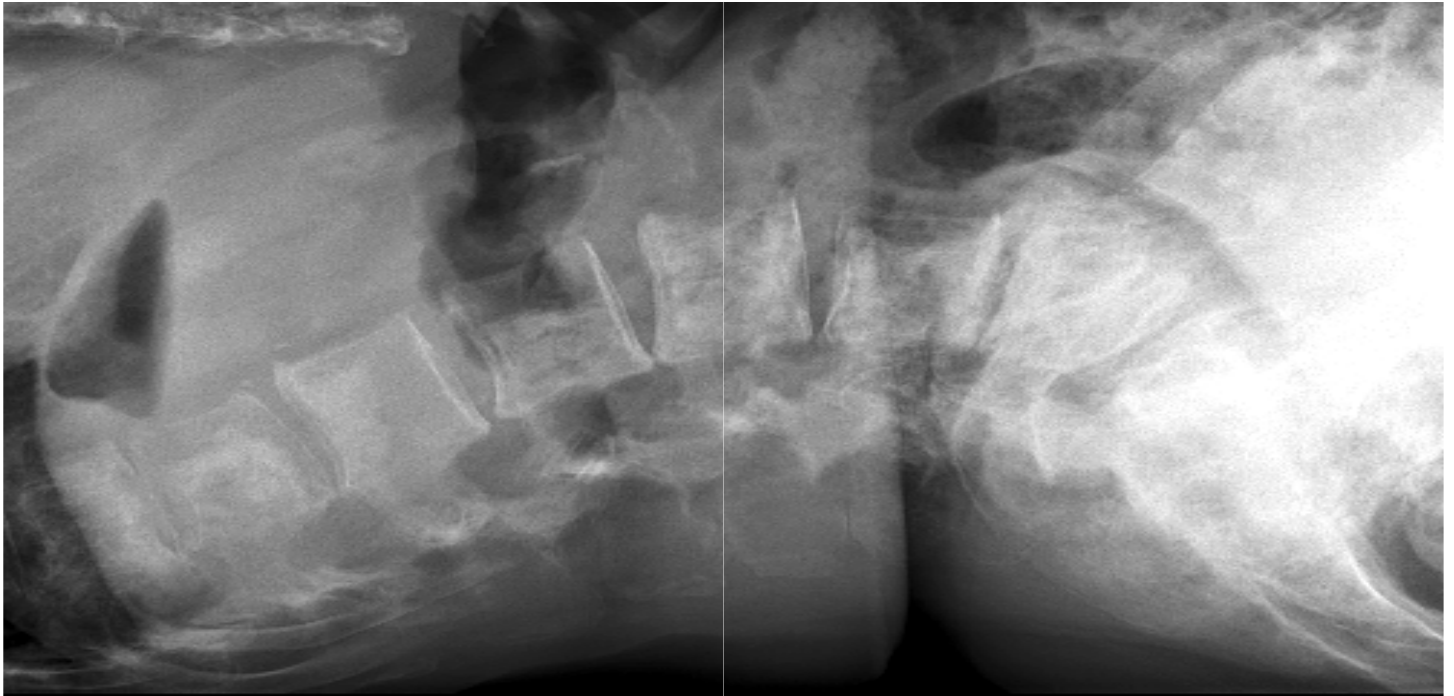Cas clinique 5

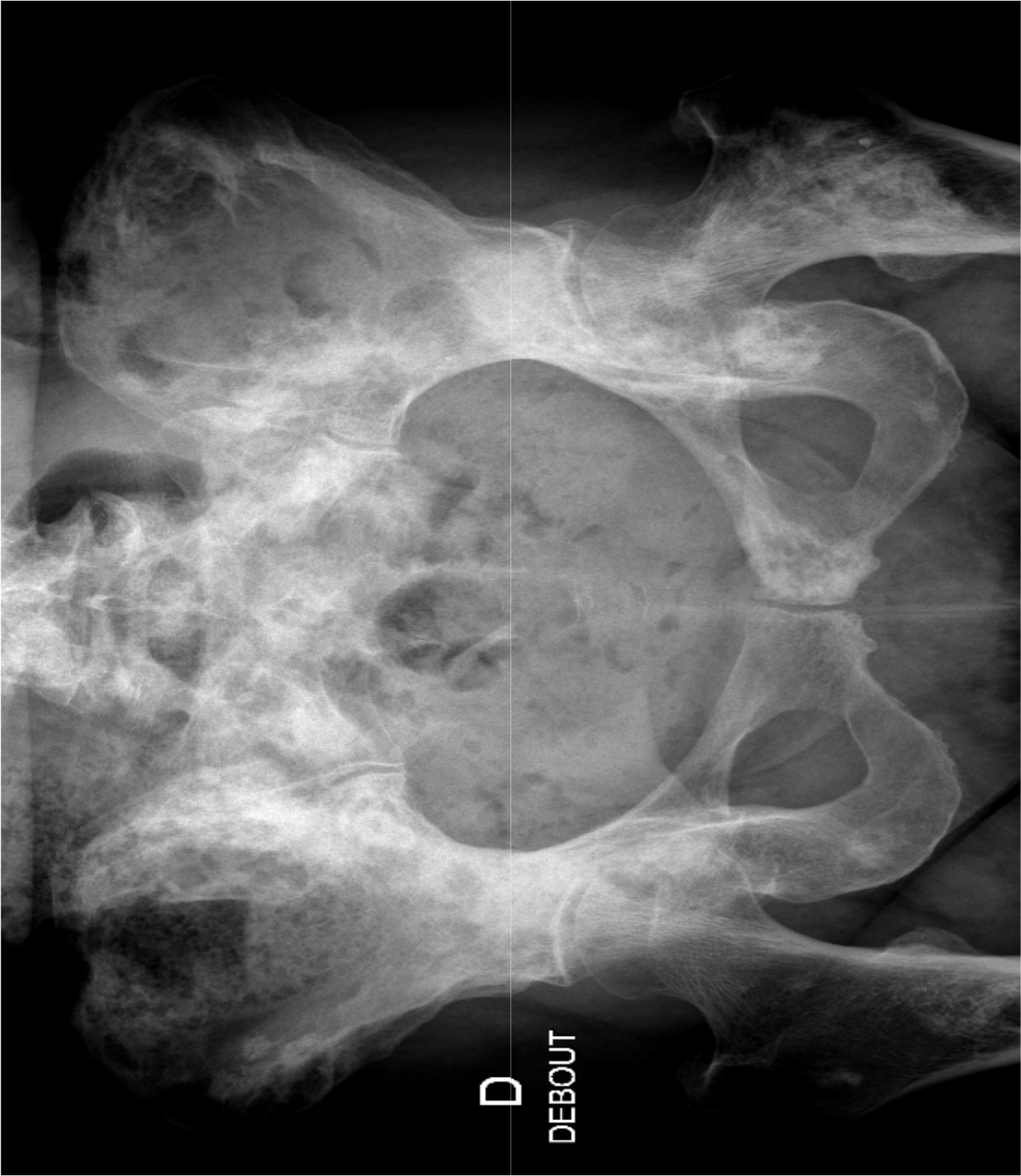
- Maladie de Paget
- Dysplasie fibreuse
- Plasmocytome
- Kyste essentiel
- Ecchinococcose

Cas clinique 6

- Femme 73 ans
- Antécédent de tuberculose
- Ménopause à 50 ans avec ttt substitutif pdt 10 ans
- Consulte pour lombalgies mécaniques







D

DEBOUT

Cas clinique 6

1. Ostéopétrose
2. Métastases osseuses
3. Mastocytose
4. Sarcoïdose
5. Myélome-Plasmocytome
6. Maladie de Paget
7. Fluorose
8. Maladie de Gaucher
9. Myélofibrose