DES LESIONS OSSEUSES DE DÉCOUVERTE FORTUITE…

SRO Carnac 21/05/16

Service de Rhumatologie de Nantes

Aurélie Najm

UNIVERSITÉ DE NANTES

CENTRE HOSPITALIER UNIVERSITAIRE DE NANTES

Introduction

ÅL'association de lésions osseuses condensantes multifocales à une splénomégalie est évocatrice de :

-ostéopetrose
-ostéomyelofibrose
-leucémies à tricholeucocytes et lymphomes
-POEMS syndrome
-mastocytose
-maladie de Gaucher

What else ?

NB : ce n'est pas une sarcoidose!

Présentation clinique

ÅPatiente de 29 ans.

ÅAucun antécédent.

ÅAsymptomatique.

ÅAdressée initialement en Gastro-Entérologie pour découverte d'une splénomégalie à l'examen clinique.

ÅAucune autre anomalie à l'examen clinique

Exploration de la splénomégalie

ÅBiologie

Test	Level (range)
Hb	12.3 (14.0-17.4 g/dL)
NFS	7 (4-11 x 10^3/mm3)
Plaquettes	476 (150-400 x 10^3/mm3)
CRP	3 (<5 mg/L)
ALAT, ASAT	*ASAT* 25 (10 - 30 UI /L) *ALAT* 37 (11 - 40 UI /L)
Clairance de la créatinine	102 ml/mn (>90ml/mn)
Urée	3.4 mmol/L (2.5-7.1 mmol/L)

Exploration de la splénomégalie

ÅScanner
Thoraco-Abdomino-pelvien

ÅSplénomégalie
évaluée à 20cm

ÅDécouvertes de
lésions cystiques
et condensantes
en regard de :

-T12, L2 et L5
-des crêtes iliaques

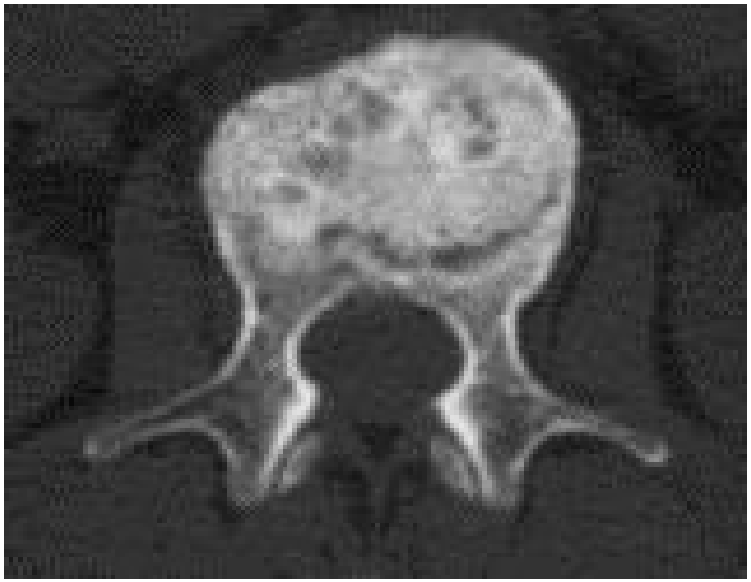

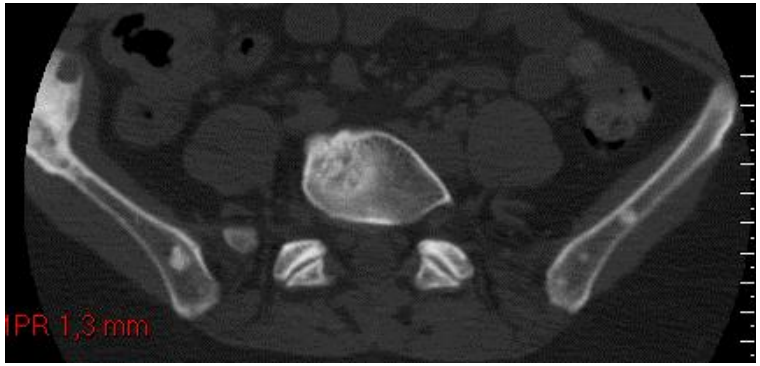

D
EN CHARGE

Conduite à tenir ?

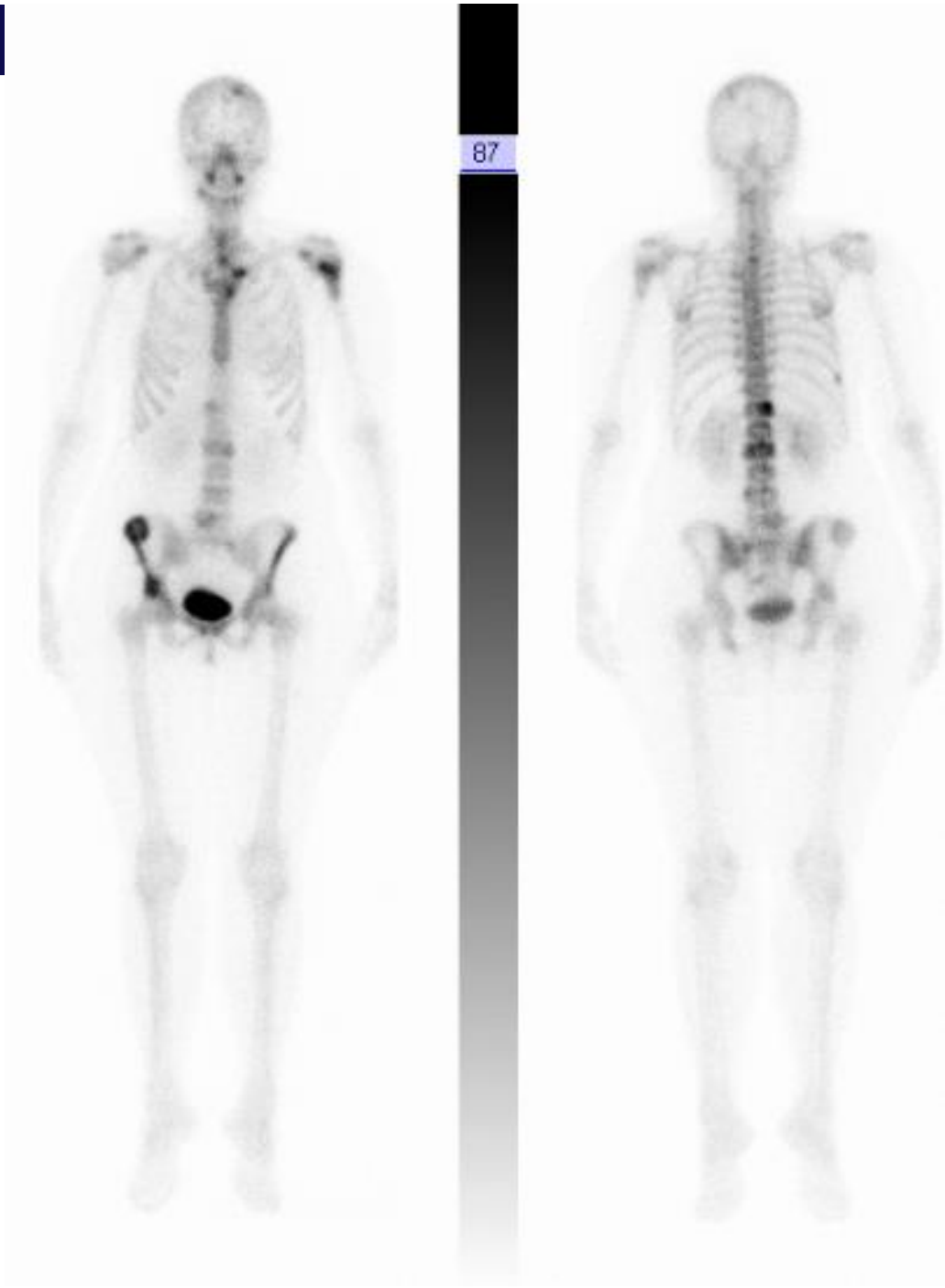
87

T1

T1 + gado

T2

Et ensuite?

Bilan complémentaire

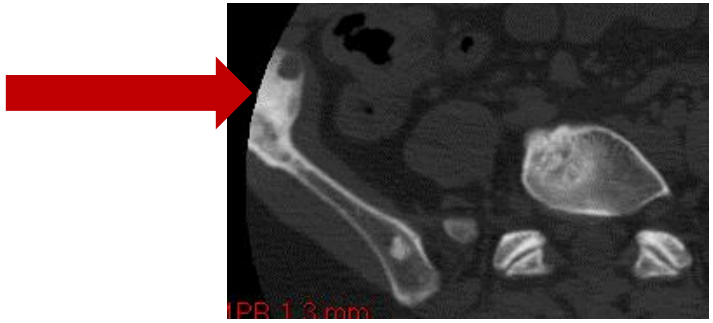

→ Biopsie osseuse de la crête iliaque Droite

- Lésions kystiques vasculaires intra osseuses bordées de cellules endothéliales
- CD31 positives

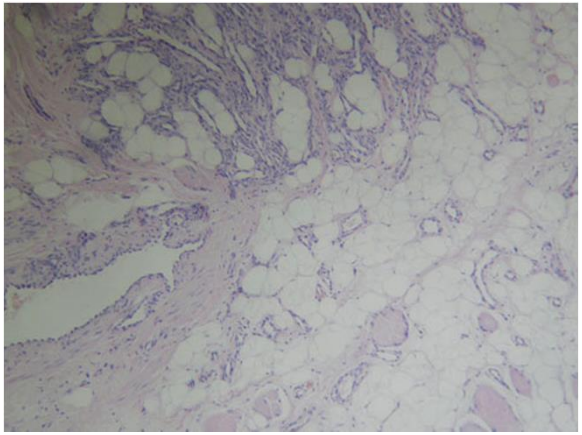

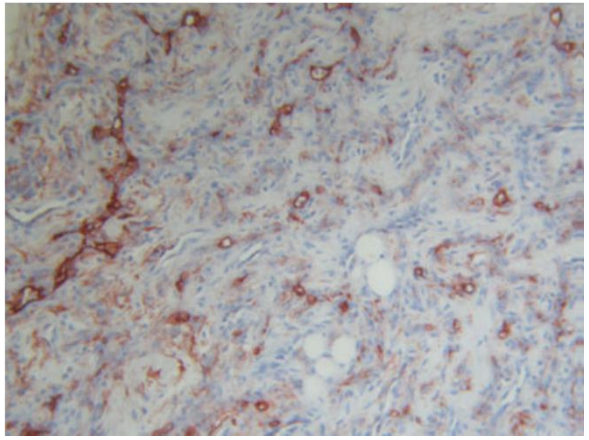

→ Splénectomie

- Lésions angiomateuses
- CD31 positives

Diagnostic ?



Angiomatose kystique de forme condensante

Å Prise en charge :

- Recharge 25-OH Vit D
- Perfusion d'acide Zolédronique 5mg

Å Suivi :

- Scanner pan-rachidien à 4 mois
- Stabilité des lésions

Angiomatose kystique

Å1ère description par Parsons en 1940 :

-Patiente de 13 ans

-Lymphoedème pré sternal et supra claviculaire

-Splénomégalie

-Kystes osseux multiples : crâne, sternum, humerus, côtes, pelvis, femurs, tibia et fibula droite.

ÅMoins de 100 cas décrits dans la littérature

ÅRevue de 48 cas. *Najm et al. Cystic angiomatosis, a heterogeneous condition: four new cases and a literature review. En cours de soumission.*

Epidémiologie

- Maladie rare

- Prédominance masculine. Sex ratio 2:1 [1,2]
- 2 pics de fréquence
  - -Première décade (puberté)
  - -Après 50 ans

- Age moyen au diagnostic 22.8 ans [3]

- Physiopathologie inconnue : prolifération idiopathique ou tumorale intra-osseuse de kystes bordés de cellules endothéliales avec contenu sanguin ou lymphatique. Production locale d'IL-6 et de VEGF.

1. Boyle et al. Skeletal Radiol 1996
2. Levey et al. J Bone Joint Surg Br 1972
3. Données personnelles non publiées.
4. Dupond J-L Bone 2010

Clinique

Å Lésions osseuse cystiques dans 100% des cas.

Å Majoritairement en regard des os longs, du crâne, du rachis, et du pelvis.

-Femurs 81% (n=39/48),

-Pelvis 73% (n=35),

-Humerus 52% (n=25),

-Crâne in 48% (n=23)

-Vertebres 44% (n=21).

ÅAsymptomatiques la majorité du temps

ÅComplications rares des atteintes osseuses :

-Déformations osseuses à l'âge adultes : scoliose, inégalité de longueur des membres inférieurs, boîterie

-Fractures pathologiques

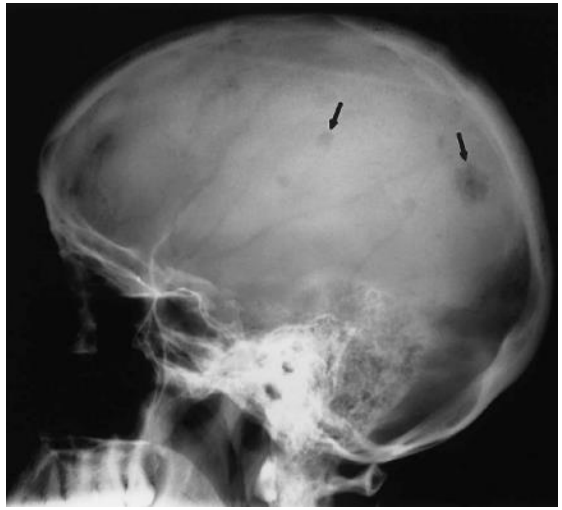

Boyse TD et al., Radiology, 2002

Å**Atteinte viscérale** 35% des cas (n=17/48) :

-Splénomégalie 25% (n=12)

-Atteinte pleurale et pulmonaire 17% (n=8)

-Kystes hépatiques

-Chylothorax n=5 (Décès dans chaque cas)

ÅComplications de la splénomégalie:

-douleur intermittente, rupture

-Thrombopénie de consommation, complications hémorragiques

Anomalies biologiques

- Aspécifiques
- Thrombopénies secondaires
- Augmentation des Phosphatases alcalines (PAL) reportées par certains auteurs. (Remodelage osseux acceléré?)

Anomalies Radiographiques

- Radiographies
  - Kystes intra-médullaires bien définis
  - Anneau périphérique scléreux (parfois absent au niveau crâne)
  - Cortex préservé
  - Absence de réaction périostée

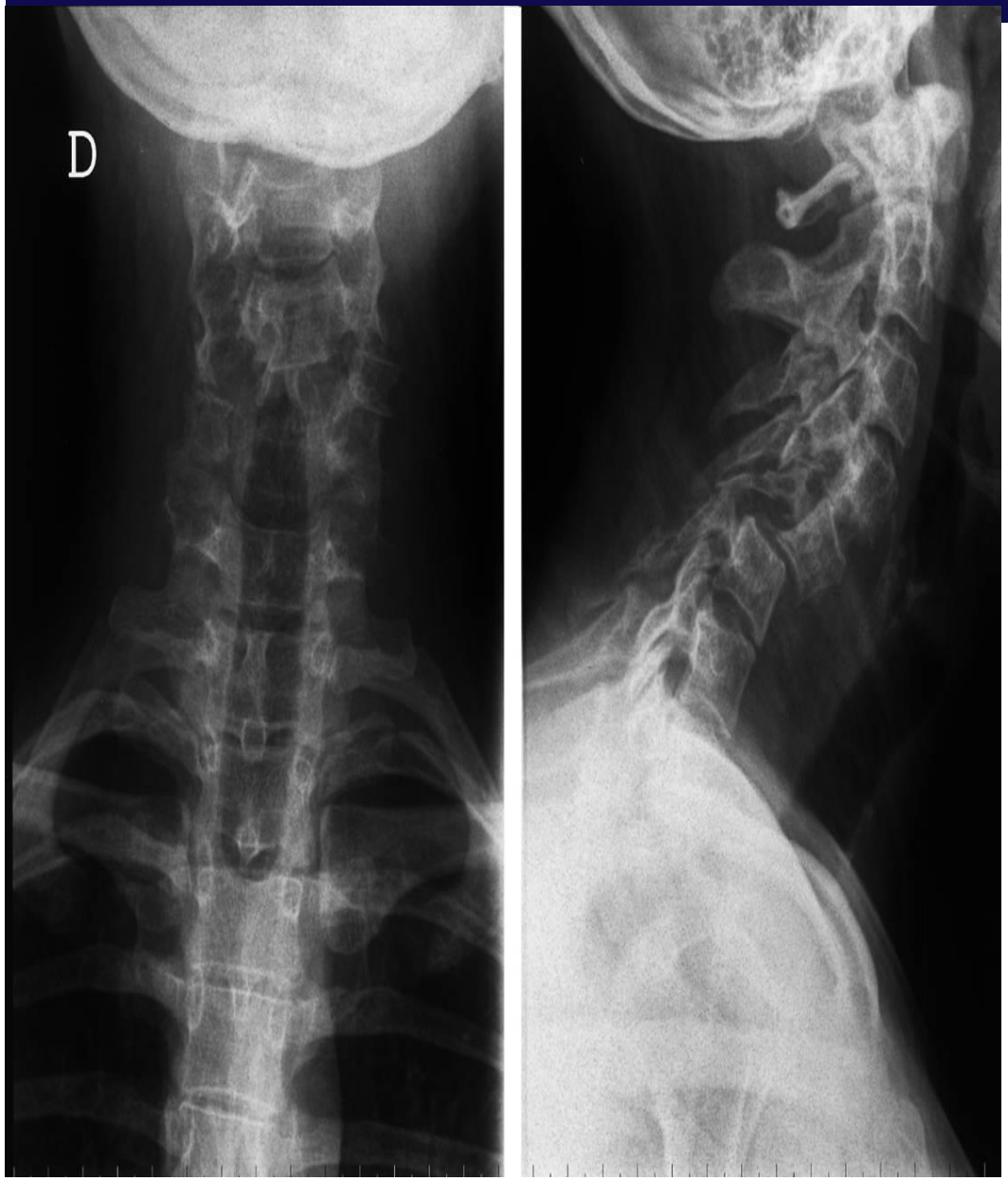
D

D
EN CHARGE

ÅScintigraphie osseuse

-Hyperfixation des kystes osseux surtout si lésions condensantes

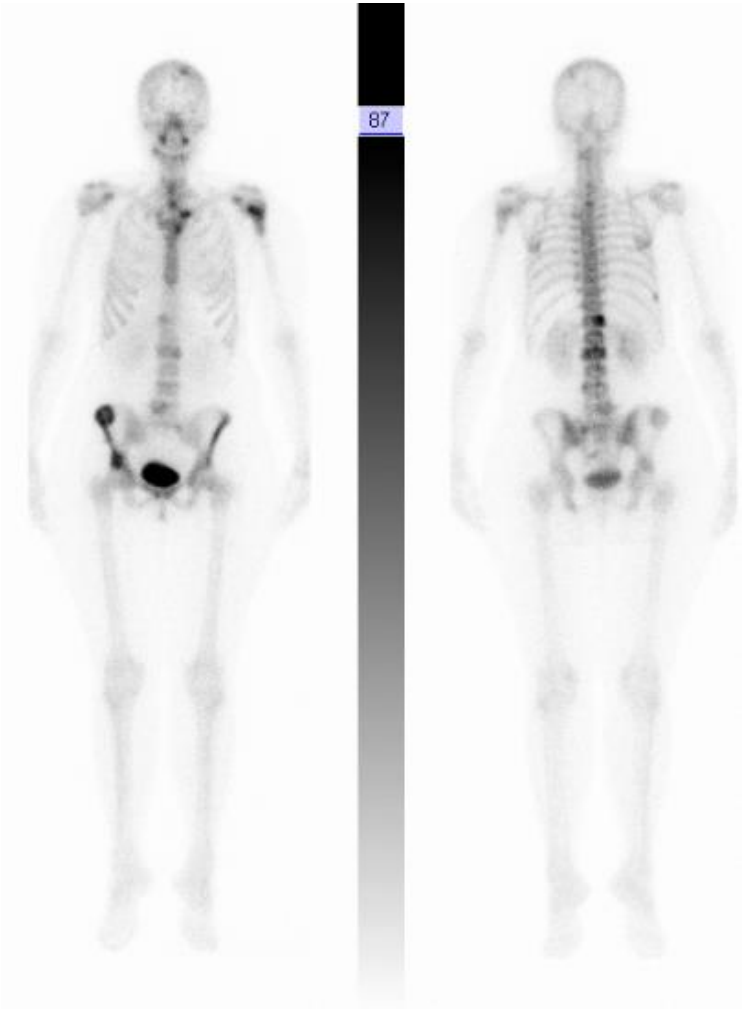

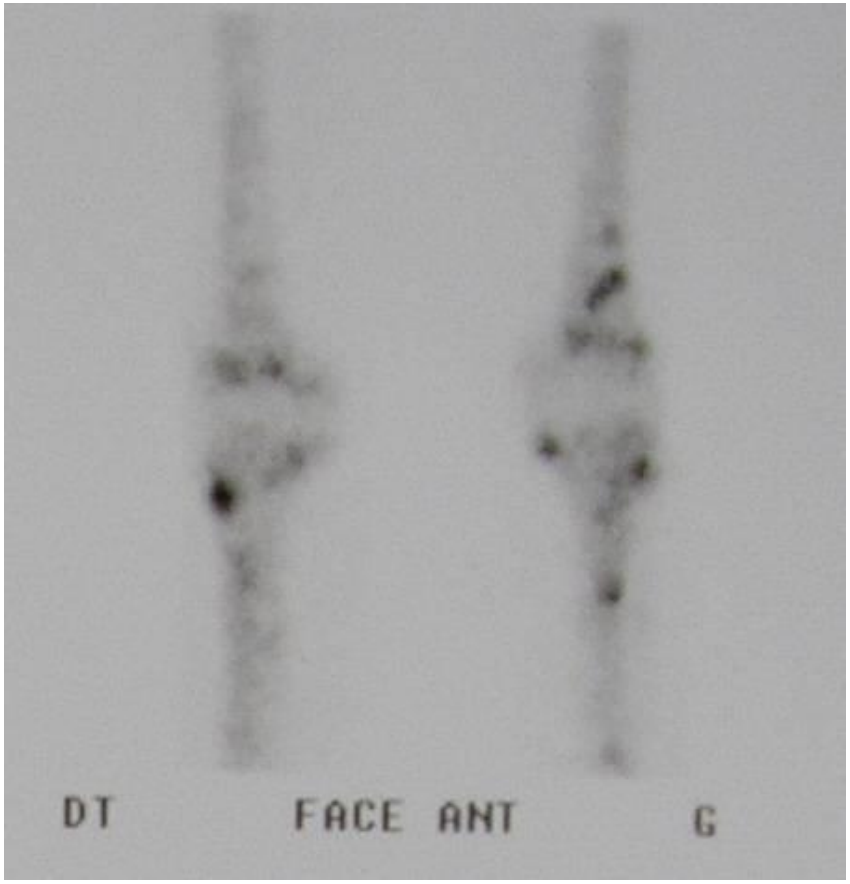

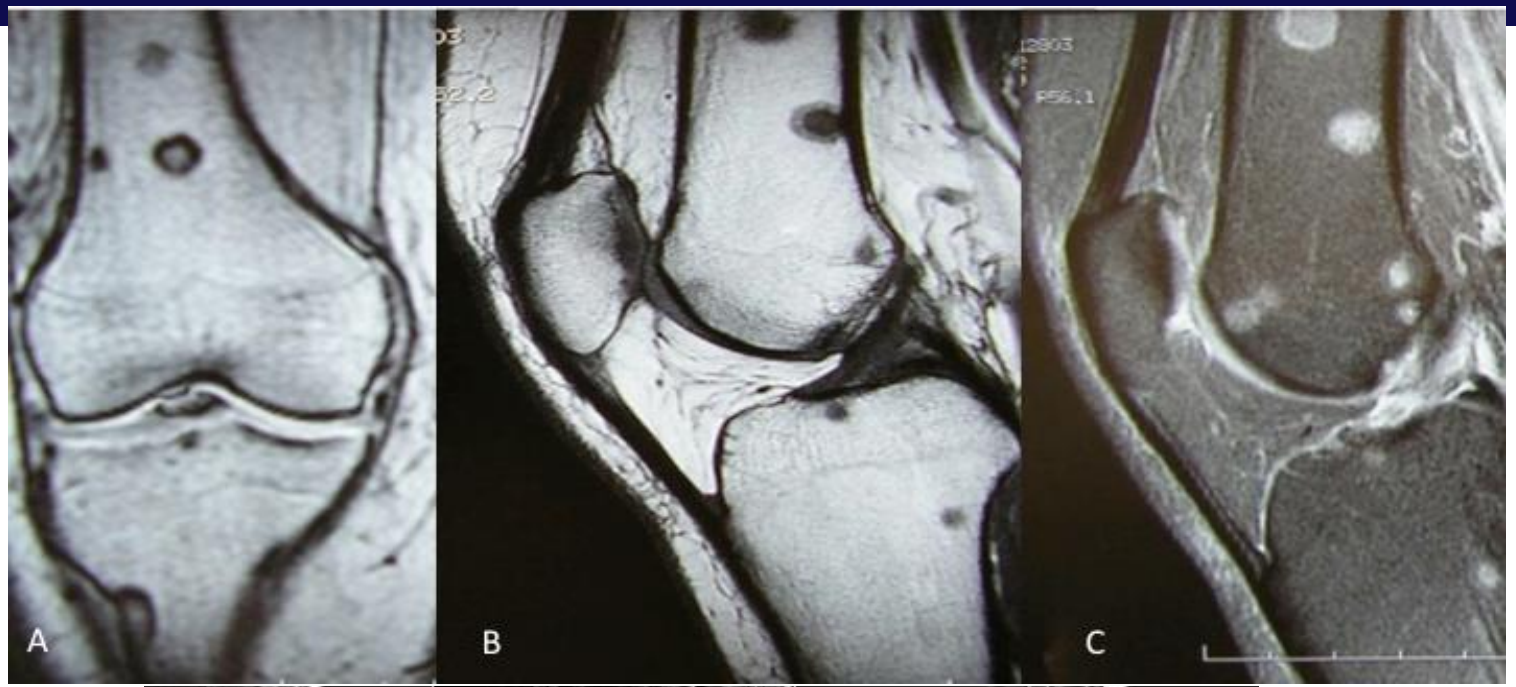
A
B
C

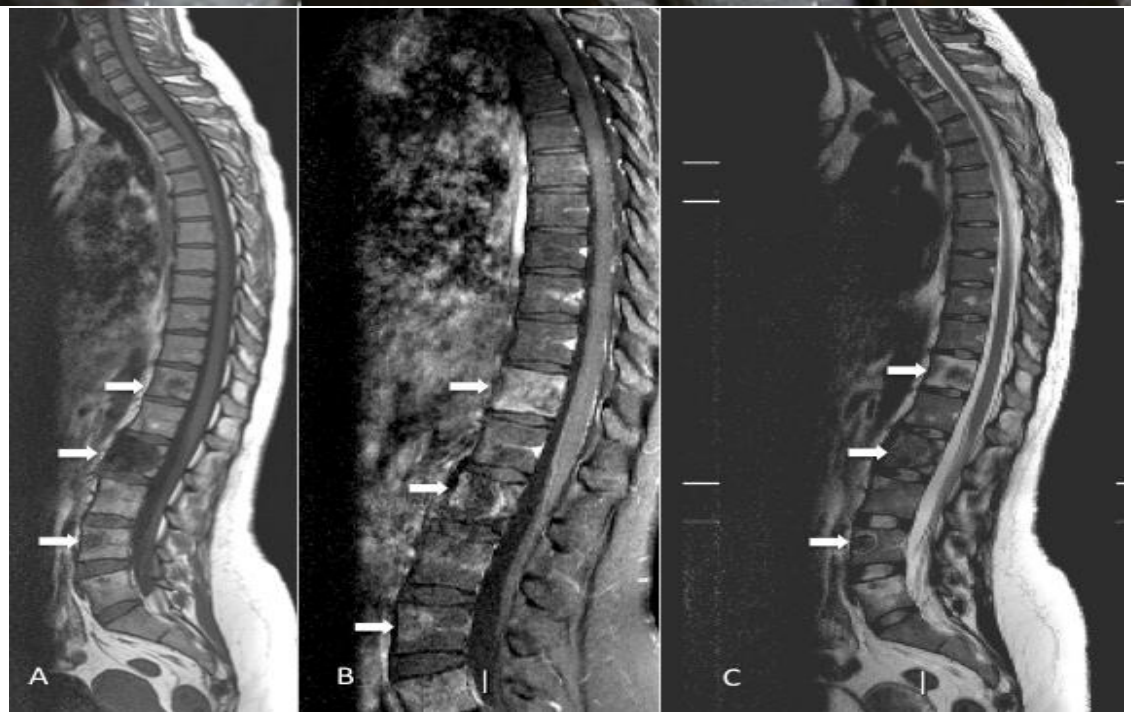
A
B
C

Biopsie osseuse = Histologie

- Non indispensable si images IRM typiques
- Lymphangiogénèse
- Kystes décrits dans la littérature comme “canaux vasculaires, kystes vasculaires, espaces vasculaires, cavités vasculaires, cavités cystiques”.

- Bordés d’une couche de cellules endothéliales décrites comme aplaties.

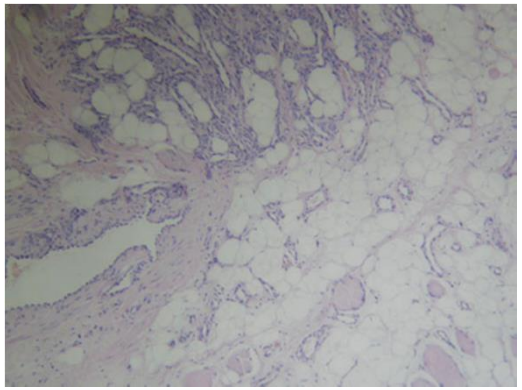

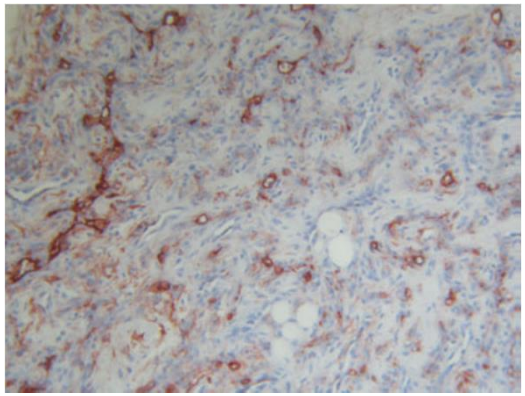

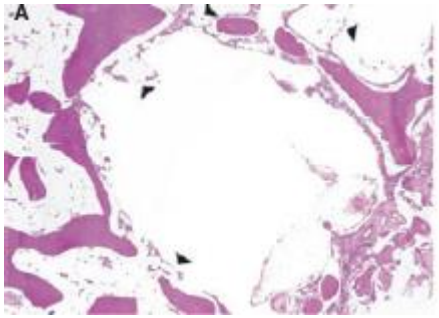

- Immunohistochimie: CD31 (PECAM-1 (Platelet Endothelial Cell Adhesion Molecule-1) positive.

Histoire Naturelle

Å <u>Imprédictible:</u>

-Stabilité

-Régression

-Dissémination

-Complication

Å Mauvais pronostic en cas d'atteinte viscérale

Traitements

Å Aucun ayant prouvé son efficacité

Å Radiothérapie

Å Chimiothérapie par agents alkylants

Å Interféron alpha

Å Bisphosphonates ? 2 cases reports.

Å Anti IL-6?

Diagnostics différentiels

Å Maladie de Gorham-Stout

	AK	Gorham
Localisations Osseuses	Diffuses	Monostique ou par Contiguité
Localisations Viscérales	Oui 35% Rate, poumon, foie, tissus mous	Rares (chylothorax)
Radiographies	-Atteinte médullaire -Diaphyse, métaphyse -Respect corticale -Pas de réaction périostée	-Atteinte diffuse -Os évanescent -Articulaire -Atteinte des parties molles
Pronostic	Mauvais en cas d'atteinte viscérale	Bon (*chylothorax)

Å Dysplasie Fibreuse

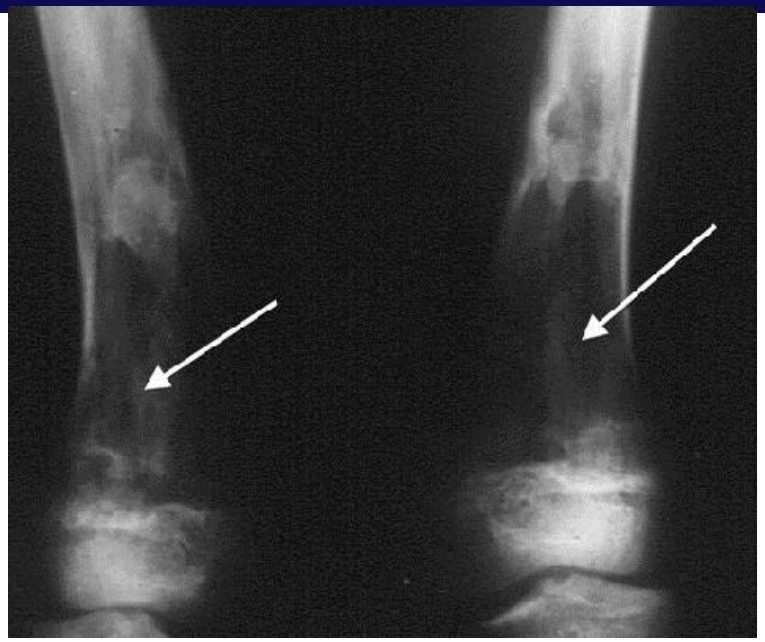

Å Histiocytose X

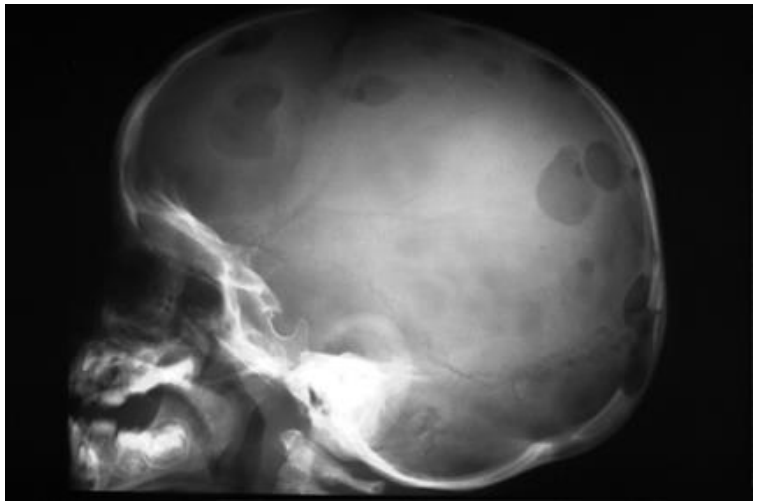

- Tumeurs brunes

Merci pour votre attention!